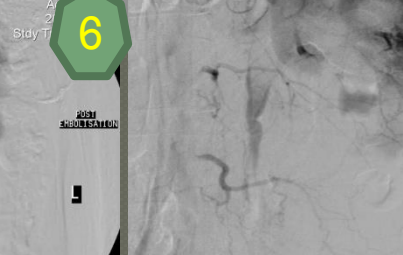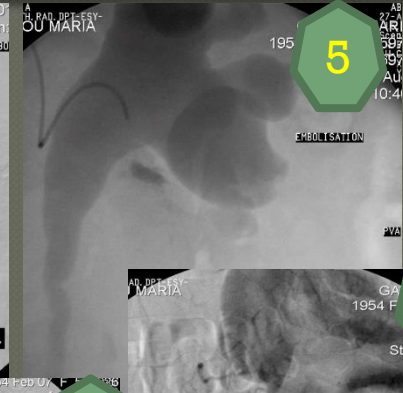
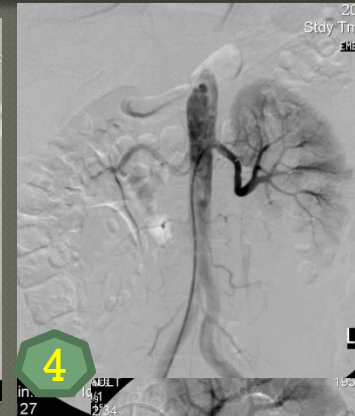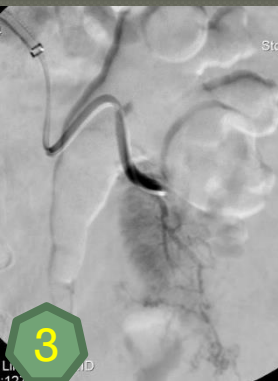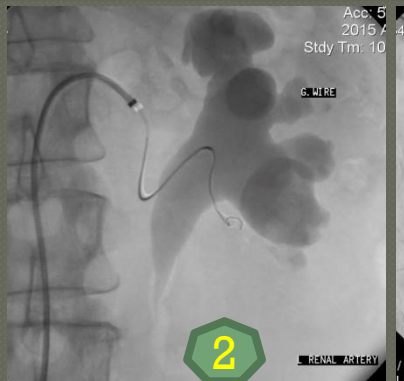


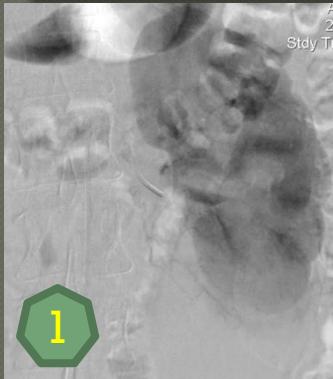ΕΜΒΟΛΙΣΜΟΣ ΑΓΓΕΙΟΜΥΟΛΙΠΩΜΑΤΟΣ ΝΕΦΡΟΥ

Γλυνού Ελισάβετ.¹ Αναστασιάδη Θεώνη.¹ Λάμπρου Αθανάσιος.¹ Κατσαντούρης Γρηγόριος.² Κουναλάκη Δήμητρα.² Ντελή Παναγιώτα.³ Ζάννες Νικόλαος.¹ Ακτινολογικό Τμήμα, Μονάδα Ψηφιακού Αγγειογράφου, Σισμανόγλειο Γ.Ν.Α. ¹ Ιατροί Ακτινολόγοι, ² Τεχνολόγοι Ακτινολόγοι, ³ Νοσηλευτής Αγγειογράφου

ΣΚΟΠΟΣ ΤΗΣ ΜΕΛΕΤΗΣ : Ασθενής με πτώση αιματοκρίτη & αιματουρία προσήλθε στο νοσοκομείο μας από νοσοκομείο της περιφέρειας σταθεροποιημένη. Στην ΥΤ διαπιστώθει αγγειομολίπωμα αριστερού νεφρού. Στην εκτέλεση της αγγειογραφίας δεν διαπιστώθηκε ενεργός αιμορραγία, ενώ παρατηρήθηκε υπεραγγειούμενο μόρφωμα (αγγειομολίπωμα) στον κάτω πόλο του αριστερού νεφρού. Μετά ιατρικού συμβουλίου μεταξύ του επεμβατικού ακτινολόγου και του ουρολόγου αποφασίστηκε να γίνει εμβολισμός.

ΥΛΙΚΟ & ΜΕΘΟΔΟΙ : Με ειδικό συρμάτινο οδηγό 0,010" έγινε προσπέλαση του τμηματικού κλάδου της νεφρικής αρτηρίας και προωθήθηκε μικροκαθετήρας 2,7F εντός του αγγείου και με χρήση μικροσωματιδίων πολυβυνιλικής αλκοόλης (PVA) μεγέθους 400 μm και 600 μm πραγματοποιήθηκε ο εμβολισμός.



ΑΠΟΤΕΛΕΣΜΑ :

Στην επανεξέταση ένα μήνα μετά στην ασθενή είχε αποκατασταθεί ο αιματοκρίτης και δεν παρουσίαζε πλέον αιματουρία.

ΣΥΜΠΕΡΑΣΜΑ :

Πραγματοποιήθηκε εμβολισμός, αποφεύχθει η χειρουργική παρέμβαση και αντιμετωπίστηκε επιτυχώς.