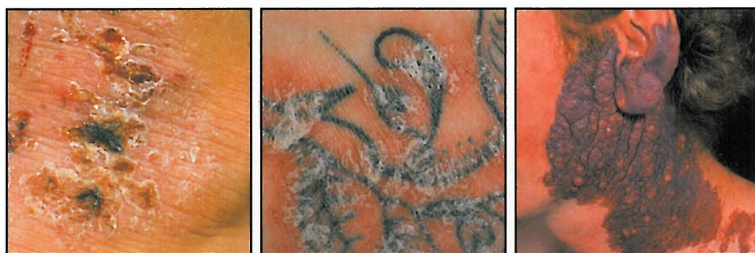

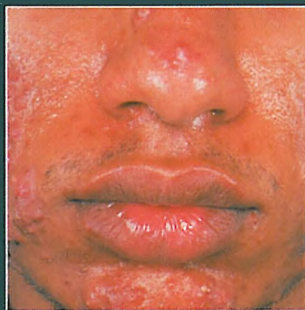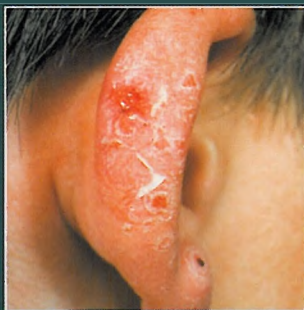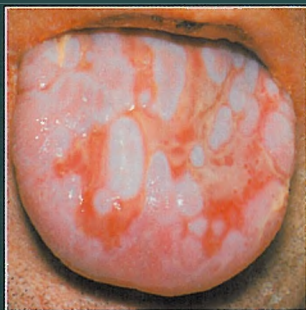
R. J. G. RYCROFT, S. J. ROBERTSON, S. H. WAKELIN

DERMATOLOGIA



Redakcja naukowa wydania polskiego

LIDIA RUDNICKA, MAŁGORZATA OLSZEWSKA, MARTA SAR-POMIAN



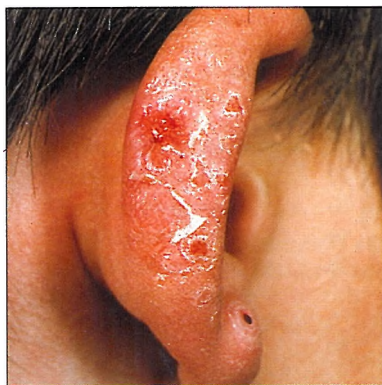PZWL

RICHARD J. G. RYCROFT
STUART J. ROBERTSON
SARAH H. WAKELIN

DERMATOLOGIA

Redakcja naukowa wydania polskiego
prof. dr hab. med. LIDIA RUDNICKA
dr hab. n. med. MAŁGORZATA OLSZEWSKA
lek. MARTA SAR-POMIAN

Tłumaczenie z języka angielskiego
lek. PAWEŁ TRACZEWSKI



PZWL

SPIS TREŚCI

3

Przedmowa do drugiego wydania . . . 7
Wstęp 8

CZĘŚĆ 1 DERMATOZY

Wyprysk/zapalenie skóry

Wyprysk atopowy (atopowe zapalenie skóry) 14
Wyprysk podudzi (wyprysk żylny, grawitacyjny, żyłakowy, z zastojem) 17
Łojotokowe zapalenie skóry (wyprysk łojotokowy) 18
Wyprysk pieniążkowy 20
Wyprysk zimowy 21
Wyprysk potnicowy dłoni i stóp (*pompholyx*) 22
Młodzieńcze zapalenie skóry stóp 23
Świerzbiczka guzkowa 23
Liszaj zwykły 24
Kontaktowe zapalenie skóry 25
Samouszkodzenia skóry (*dermatitis artefacta*) 28

Niezapalne dermatozy zawodowe

Trądzik chlorowy (*chloracne*) . . . 29
Inne dermatozy zawodowe 30
Nadmierna potliwość (hiperhidroza) 31

Pokrzywka

Pokrzywka kontaktowa 32
Pokrzywka fizykalna 33
Pokrzywka zwykła 34
Pokrzywka naczyniowa 34
Obrzęk naczynioruchowy 35
Mastocytoza i pokrzywka barwnikowa 36

Choroby grudkowo-złuszczające

Łuszczyca 38
Przysłuszczyca plackowata drobnoogniskowa 43
Łupież różowy Giberta 44
Łupież czerwony mieszkowy . . . 45
Przysłuszczyca (*Pityriasis lichenoides*) 46
Liszaj płaski 47

Choroby pęcherzowe

Pęcherze podrogowe
Potówki zwykłe 52
Podrogowa dermatoza krostkowa 52

Pęcherze śródskórkowe

Choroba Haileya-Haileya (rodzenna łagodna przewlekła pęcherzyca) 53
Pęcherzyca 54

Pęcherze podnaskórkowe

Pemfigoid pęcherzowy 56
Pemfigoid błon śluzowych (pemfigoid bliznowaciejący) . . 56
Pemfigoid ciężarnych 57
Nabyte pęcherzowe oddzielanie się naskórka . . . 58
Opryszczkowe zapalenie skóry 58
Linijna IgA dermatoza pęcherzowa 59
Toczeń rumieniowaty układowy pęcherzowy 60
Pęcherzowy rumień wielopostaciowy 60
Liszaj płaski pęcherzowy i *lichen planus pemphigoides* 61

Pęcherzowe oddzielanie się naskórka

Postać zwykła pęcherzowego oddzielania się naskórka 62
Postać łącząca pęcherzowego oddzielania się naskórka 63
Postać dystroficzna pęcherzowego oddzielania się naskórka 64

Zaburzenia rogowacenia

Rogowacenie mieszkowe 65
Dermatozy perforujące 65
Erytrokeratodermie 66
Choroba Dariera 67

Rogowce dłoni i stóp

Dziedziczny rogowiec dłoni i stóp 68
Nabyty rogowiec dłoni i stóp 69
Rogowiec punktowy dłoni 69

Rybie łuski

Rybia łuska zwykła 70
Rybia łuska dziedziczna recesywnie związana z chromosomem X 71
Niepęcherzowa wrodzona erythrodermia ichtiotyczna . . . 72
Pęcherzowa wrodzona erythrodermia ichtiotyczna . . . 73
Rybia łuska blaszkowata 74
Rybia łuska arlekinowa 74

Zespoły rybiej łuski

Zespół Nethertona 75

Trądzik i inne związane z nim choroby

Trądzik pospolity 76
Trądzik indukowany lekami 77
Acne excoriée 78
Trądzik niemowlęcy 78
Zapalenie mieszków włosowych skóry głowy związane z trądzikiem 78
Trądzik różowaty 79
Okoloustne zapalenie skóry 80

Dermatozy okolicy narządów płciowych i odbytu

Rogowce krwawe 82
Brodawkowatość 82
Plamki Fordyce'a 83
Torbiele naskórkowe 84
Kalcynoza moszny 84
Liszaj twardzinowy 85
Liszaj płaski 86
Reaktywne zapalenie stawów . . . 88
Zapalenie żołądki Zoona 89
Pozasutkowa postać choroby Pageta 89
Ropnie mnogie pach (trądzik apokrynowy) 90
Acrodermatitis enteropathica . . . 90
Skórna postać choroby Leśniowskiego-Crohna 91
Choroba Behçeta 92
Neoplazja śród nabłonkowa 93
Opryszczka narządów płciowych . 94
Drożdżycza (kandydoza) 95
Kiła 96

Choroby włosów

| | |
|--------------------------|------|
| Lysienie plackowate | .98 |
| Lysienie telogenowe | .99 |
| Lysienie androgenowe | .100 |
| Lysienie bliznowaciejące | .100 |
| Trichotillomania | .101 |
| Hirsutyzm | .102 |
| Hipertrychoza | .102 |

Zaburzenia pigmentacji

Hipermelanozy

| | |
|---|------|
| Przebarwienia pozapalne | .103 |
| Plamy typu kawa z mlekiem | .104 |
| Skrobia wica plamista i liszaj amyloidowy | .106 |
| Znamię Beckera | .106 |
| Nietrzymanie barwnika (<i>incontinentia pigmenti</i>) | .107 |
| Melazma | .108 |
| Poiklodermia Civatte'a | .108 |
| Melanocytoza skórna | .109 |

Hipomelanozy

| | |
|--|------|
| Bielactwo | .110 |
| Znamię Suttona (znamię halo) | .111 |
| Znamię bezbarwne | .111 |
| Nietrzymanie barwnika z odbarwieniami (hipomelanoza Itō) | .112 |
| Albinizm oczno-skórny | .112 |
| Piebaldyzm | .113 |
| Łupież biały | .114 |
| Samoistny kropelkowy niedobór barwnika | .114 |

Zaburzenia pigmentacji niezwiązane z melaniną

| | |
|-------------------------------------|------|
| Hemosyderoza | .115 |
| Karotenemia | .116 |
| Ochronoza | .116 |
| Srebrzyca (<i>argyria</i>) | .116 |
| Złocica (<i>chrysiasis</i>) | .116 |
| Zmiany barwnikowe indukowane lekami | .117 |

Nadwrażliwość na światło

Nabyte idiopatyczne fotodermatozy

| | |
|--|------|
| Wielopostaciowe osutki świetlne (PLE) | .119 |
| Świerzbączka letnia (<i>actinic prurigo</i>) | .120 |
| Przewlekłe posłoneczne zapalenie skóry | .121 |
| Pokrzywka słoneczna | .122 |
| Opryszczki ospówkowate | .122 |
| <i>Phytophotodermatitis</i> | .122 |

Fotodermatozy o podłożu genetycznym i metabolicznym

| | |
|--|------|
| Porfirie skórne | .124 |
| Porfiria skórna późna | .124 |
| Protoporfiria erytropoetyczna | .125 |
| Wrodzona protoporfiria erytropoetyczna | .126 |

Fotodermatozy z defektem naprawy DNA

| | |
|----------------------------------|------|
| Skóra pergaminowata i barwnikowa | .127 |
|----------------------------------|------|

Inne fotodermatozy o podłożu metabolicznym

| | |
|---------|------|
| Pelagra | .128 |
|---------|------|

Choroby naczyń krwionośnych

Nieprawidłowości strukturalne

| | |
|---|------|
| Naczyniak limfatyczny; limfangiektazje | .129 |
| Teleangiektazje | .130 |
| Rogowce krwawe | .132 |
| Plamy naczyniowe typu czerwonego wina | .134 |
| Plamy łososiowe | .135 |
| Znamię blade | .136 |
| Naczyniaki | .136 |
| Owrodzenia kończyn dolnych pochodzenia naczyniowego | .138 |

Choroby zapalne

| | |
|--|------|
| Odmrożyny | .140 |
| Zapalenie naczyń włosowatych | .141 |
| <i>Livedo reticularis</i> | .142 |
| Zapalenie naczyń <i>Erythema elevatum diutinum</i> | .145 |
| Piodermia zgorzelinowa | .146 |

| | |
|---|------|
| Zespół Sweeta (ostra gorączkowa dermatoza neutrofilowa) | .147 |
| <i>Panniculitis</i> (zapalenie podskórnej tkanki tłuszczowej) | .148 |

Skórne manifestacje chorób układowych

| | |
|--|------|
| Rogowacenie ciemne | .149 |
| Porokeratozy | .150 |
| Ziarniniak obrączkowy | .152 |
| Obumieranie tłuszczowate | .153 |
| Sarkoidoza | .154 |
| Guzki reumatoidalne | .155 |
| Ziarniniakowe zapalenie warg (zapalenie warg Meisnera) | .156 |
| Twardzina ograniczona (<i>morphea</i>) | .156 |
| Twardzina układowa | .158 |
| Obrzęk twardzinowy Buschkego | .159 |
| Zapalenie skórno-mięśniowe | .160 |
| Toczeń rumieniowaty krążkowy (DLE) | .161 |
| Podostry skórny toczeń rumieniowaty | .162 |
| Toczeń rumieniowaty układowy (SLE) | .163 |
| Rumień wielopostaciowy | .164 |
| Choroba Stilla | .165 |

Zmiany polekowe

| | |
|--|------|
| Osutki plamisto-grudkowe (<i>exanthema</i>) | .166 |
| Ostra uogólniona osutka krostkowa (AGEP) | .167 |
| Zespół DRESS (reakcja polekowa z eozynofilią i objawami ogólnoustrojowymi) | .167 |
| Pęcherzowe reakcje polekowe | .167 |
| Pokrzywka | .168 |
| Zapalenie naczyń | .168 |
| Zespół Stevensa-Johnsona | .168 |
| Rumień trwały | .168 |
| Toksyczna nekroliza naskórka (zespół Lyella) | .170 |
| Osutki liszajopodobne | .171 |
| Nadwrażliwość na światło | .172 |
| Przerost dziąseł | .172 |
| Jodzica | .172 |

CZĘŚĆ 2

NOWOTWORY

Łagodne nowotwory wywodzące się z naskórka

| | |
|--|-----|
| Znamię naskórkowe | 174 |
| Znamię łojowe | 174 |
| Brodawka łojotokowa | 175 |
| <i>Dermatosis papulosa nigra</i> | 176 |
| Rogowiak kolczystokomórkowy (<i>keratoacanthoma</i>) | 177 |
| Rogowiak jasnokomórkowy (guz Degosa) | 178 |
| Torbiel naskórkowa | 178 |
| Torbiel tricholemmalna | 179 |
| Prosak | 179 |

Łagodne nowotwory wywodzące się ze skóry właściwej

| | |
|--|-----|
| Włókniak twardy | 180 |
| <i>Xanthogranuloma juvenile</i> | 180 |
| Kępki żółte powiek | 181 |
| Naczyniakowłókniak | 181 |
| Ziarniniak naczyniowy | 181 |
| Angioplazja grudkowa z eozynofilią (<i>angiolympoid hyperplasia with eosinophilia</i>) | 182 |
| Guz splotowy (<i>glomus tumor</i>) | 182 |
| Mięśniak gładkokomórkowy | 183 |
| Torbiel śluzowa | 183 |
| <i>Chondrodermatitis nodularis</i> | 184 |
| Bliznowce i blizny przerostowe | 184 |

Łagodne guzy wywodzące się z przydatków skóry

| | |
|-----------------------------|-----|
| Guzy mieszkka włosowego | 185 |
| Guzy gruczołów apokrynowych | 186 |
| Guzy gruczołów ekrynowych | 186 |

Łagodne zmiany melanocytowe

| | |
|------------------------------------|-----|
| Wrodzone znamię melanocytowe | 188 |
| Znamię błękitne | 189 |
| Znamię melanocytowe atypowe | 189 |
| Łagodne nabyte znamię melanocytowe | 190 |
| Znamię Spitz | 191 |
| Piegi | 191 |
| Plamy soczewicowate | 192 |

Nowotwory złośliwe i ich stany prekursorowe

| | |
|---|-----|
| Rogowacenie słoneczne (<i>solar keratosis, actinic keratosis</i>) | 193 |
| Czerniak | 194 |
| Choroba Bowena | 196 |
| Rak kolczystokomórkowy | 197 |
| Rak podstawnokomórkowy | 198 |
| Mięsak naczyniowy (<i>angiosarcoma</i>) | 199 |

Skórne choroby limfoproliferacyjne

| | |
|--------------------------------------|-----|
| Łagodny naciek limfocytarny Jessnera | 200 |
| <i>Lymphomatoid papulosis</i> | 200 |
| Ziarniniak grzybiasty | 201 |
| Zespół Sézary'ego | 202 |
| <i>Limfocytoma</i> | 202 |
| Pierwotny chłoniak skóry z komórek B | 203 |

CZĘŚĆ 3

ZAKAŻENIA I ZARAŻENIA

Zakażenia bakteryjne

| | |
|--|-----|
| Liszajec | 206 |
| Nieszowica | 207 |
| Zapalenie mieszków włosowych | 207 |
| Czyrak i czyrak gromadny | 208 |
| Rzekome zapalenie mieszków włosowych | 209 |
| Róża, zapalenie skóry i tkanki podskórnej oraz martwicze zapalenie powięzi | 210 |
| Plonica | 211 |
| Zespół wstrząsu toksycznego | 211 |
| Gronkowcowy zespół oparzonej skóry | 212 |
| Posocznica gonokokowa | 212 |
| Zakażenie meningokokowe | 213 |
| Łupież rumieniowy | 214 |
| Keratoliza dziobata (<i>pitted keratolysis</i>) | 215 |
| Gruźlica skóry | 216 |
| Tuberkulidy | 217 |
| Trąd | 218 |
| Zakażenie mykobakteriami szybko rosnącymi | 218 |
| Zakażenie prątkiem <i>Mycobacterium marinum</i> (ziarniniak akwariowy) | 220 |
| Choroba z Lyme | 221 |

Zakażenia grzybicze

| | |
|----------------------|-----|
| Dermatofitozy | 222 |
| Łupież pstry | 224 |
| Sporotrychoza | 225 |
| Infekcje drożdżakowe | 226 |
| <i>Mycetoma</i> | 227 |

Zakażenia wirusowe

| | |
|--|-----|
| Odra | 228 |
| Różyczka | 228 |
| Rumień zakaźny | 229 |
| Zespół dłoni, stóp i ust | 229 |
| Gorączka gruczołowa (mononukleozą zakaźną) | 230 |
| Ospa wietrzna | 230 |
| Półpasiec | 231 |
| Opryszczka zwykła | 232 |
| Brodawki wirusowe | 234 |
| <i>Epidermodysplasia verruciformis</i> | 236 |
| Mięczak zakaźny | 236 |
| Nieszowica wirusowa (<i>orf</i>) | 237 |

Zakażenie ludzkim wirusem niedoboru odporności (HIV)

| | |
|-------------------------------------|-----|
| Dermatozy związane z zakażeniem HIV | 238 |
|-------------------------------------|-----|

Zarażenia

| | |
|--|-----|
| Ukąszenia owadów i roztoczy (pokrzywka grudkowa) | 243 |
| Użądlenia owadów | 244 |
| Świerzb | 244 |
| Ukąszenia pluskwy domowej | 246 |

Wszawica

| | |
|--------------------|-----|
| Wszawica głowowa | 246 |
| Wszawica łonowa | 246 |
| Wszawica odzieżowa | 247 |

Choroby tropikalne

| | |
|---|-----|
| Leiszmanioza skórna | 248 |
| Muszyca | 249 |
| Onchocerkoza (ślepotą rzeczną) | 250 |
| Zespół larwy skórnej wędrującej | 251 |
| Strongyloidoza (<i>larva currens</i>) | 251 |
| Skorowidz | 252 |