

3. Daniel L Riddle, Janet K Freburger Evaluation of the Presence of Sacroiliac Joint Region Dysfunction Using a Combination of Tests: A Multicenter Intertester Reliability Study Physical Therapy. Volume 82 . Number 8 . August 2002
4. Greenman PE. Sacroiliac dysfunction in the failed low back syndrome. Proceedings of the First Interdisciplinary World Congress on Low Back Pain and its Relation to the Sacroiliac Joint, San Diego, November 5-6, 1992, pp 329-352
5. Hans C. Hansen, Anne Marie McKenzie-Brown Sacroiliac Joint Interventions: A Systematic Review. Pain Physician: January 2007;10:165-184
6. Hans C. Hansen, Standiford Helm II. Sacroiliac Joint Pain and Dysfunction. Pain Physician. 2003;6:179-189
7. Harrison DE, Harrison DD, Troyanovich SJ. The sacroiliac joint: a review of anatomy and biomechanics with clinical implications. J Manipulative Physiol Ther 1997; 20:607-617.
8. İlaslan H, et al: Sacroiliac Joint Dysfunction. Turkish Neurosurgery 2010, Vol: 20, No: 3, 398-401
9. Manchikanti L, Staats P, Singh V et al. Evidence-based practice guidelines for interventional techniques in the management of chronic spinal pain. Pain Physician 2003; 6:3-87.
10. Simon S. Sacroiliac Joint Injection and Low Back Pain. In Waldman SD (ed). Interventional Pain Management 2nd ed. W.B. Saunders, Philadelphia, 2001, pp 535-540.
11. Slipman CW, Whyte WS, Chow DW et al. Sacroiliac joint syndrome. Pain Physician 2001; 4:143-152.
12. Stacy L. Forst, PA-C, Michael T. Wheeler. The Sacroiliac Joint: Anatomy, Physiology and Clinical Significance. Pain Physician. 2006; 9:61-68.

## **CHIST TARLOV: MANIFESTĂRI CLINICE ȘI IMAGISTICE**

**Veronica Merean <sup>1</sup>, Svetlana Pleșca <sup>2</sup>, Marina Sangheli <sup>1</sup>**

Catedra Neurologie, USMF „Nicolae Testemițanu”

Laboratorul Vertebro-neurologie, IMSP Institutul de Neurologie și Neurochirurgie

### **Summary**

#### *Tarlov cyst: clinical manifestations and imaging*

Tarlov cysts: is a dilation of the meninges covering the posterior nerve roots with predominant localization in the sacral region, rarely in the lumbar, thoracic and cervical spine. The study was conducted Vertebro-neurologie department of the Institute of Neurology and Neurosurgery, perineural cysts to the objectification role in triggering chronic painful syndrome. Need to study this nosologii that insufficient knowledge is required by the tactical errors of treatment means with the further development of physical and occupational disability.

### **Rezumat**

Chistul Tarlov: reprezintă o dilatare a meningelui la nivelul învelișului posterior a rădăcinilor nervoase cu localizare preponderentă în regiunea sacrală, mai rar în zona lombară, toracică și cervicală a coloanei vertebrale. Studiul a fost efectuat în secția de Vertebro-neurologie a Institutului de Neurologie și Neurochirurgie, scopul fiind obiectivizarea rolului chisturilor perineurale în declanșarea sindromului algic cronic. Necesitatea studierii acestei nosologii este impusă prin faptul cunoașterii insuficiente ce desemnează erori în tactica de tratament cu dezvoltarea ulterioară a handicapului fizic și profesional.

## Actualitatea

Dr. Isadore Tarlov a descris pentru prima dată chisturile perineurale în 1931 în timp ce studia histologia la Institutul de Neurologie din Montreal. Un studiu prin RMN pe un lot de 500 de persoane a demonstrat prezența chisturilor Tarlov la 23 pacienți - 4.6%, simptomatice fiind doar 1% cu sediul la nivelul S2-S3 a coloanei vertebrale[3]. Afectiunea dată interesează persoanele cu vârsta cuprinsă între 36 și 65 de ani, grupul de vîrf fiind la 46-56 de ani. Aproximativ 95% dintre pacienți sînt de sex feminin și 5% de sex masculin.

Nabors et al.[1] clasifică trei tipuri de chisturi la nivelul coloanei vertebrale:

- **Tipul I:** Extradural fără implicarea rădăcinilor nervoase, cum ar fi chistul intrasacral, fiind probabil de origine congenitală.

- **Tipul II:** Extradural cu implicarea rădăcinii nervoase - Chistul Tarlov, care se manifestă la examenul neuroimagic prin două variante:

A-Chisturi perineurale situate la nivelul rădăcinii nervoase posterioare și nu comunică cu spațiul subarahnoidian;

B-Chisturi perineurale situate la nivelul rădăcinii nervoase anterioare cu dimensiuni de pînă la 3 cm și care comunică cu spațiul subarahnoidian, dintre care 70% în zona sacrală, 20% cu sediul lombar, 6 zona toracică și 4% în regiunea cervicală. Aproape 50% dintre chisturi se pot extinde spre foramele neurale.

- **Tipul III:** intradural, acestea sînt fie congenitale, sau cauzate de traumatisme în asociere cu alte anomalii de dezvoltare.

Etiologia acestei nosologii nu este pe deplin elucidată, însă Nishiura et al. au descris un istoric de traumatism la nivelul coloanei vertebrale la 40% dintre pacienți. Schreiber și Haddad, Strully și Heiser au constatat că intervențiile chirurgicale la coloana vertebrală ar contribui la formarea chisturilor printr-un mecanism de „valve”. Acest fenomen se datorează lichidului cefalorahidian ce este pulsant în faza sistolei fără drenare în diastolă. Mulți autori sînt de părerea că produsele de descompunere a sîngelui - hemosiderina, acționează ca un corp străin în spațiul subarahnoidian, producînd arahnoidită locală adezivă asimptomatică, astfel formîndu-se cavitatea chistică[9]. Chiar și prezența de aer injectat este considerat a fi un corp străin pentru spațiul subarahnoidian.

Chisturile perineurale pot exercita presiune asupra elementelor nervoase, provocînd sindromul algic cronic, radiculopatie la diferit nivel și chiar sindrom de cauda equina.

În datele din literatura de specialitate, manifestările clinice ale chisturilor simptomatice pot fi împărțite în 4 categorii, în funcție de simptomele prezentate[5]:

- Sindrom de cauda equina;
- Sindrom algic în zona inghinală cu disfuncții sexuale și urinare ;
- Sindrom algic în regiunea fesieră și hipogastrului;
- Fără durere, dar cu disfuncții sexuale și urinare periodice.

Chisturile perineurale simptomatice frecvent sînt întîlnite în regiunea sacrală manifestîndu-se prin: durere și parestezii în regiunea sacrală cu iradiere în dermatoamele S1-S2, dureri în regiunea perineului, vezică urinară neurogenă, disfuncții intestinale, dispareunie, disfuncție sexuală la bărbați pînă la impotență.

Odată cu apariția RMN-ului, diagnosticarea non-invazivă a chisturilor devine mai accesibilă. Imagistic chisturile Tarlov la RMN sînt bine circumscrise și ovoide ca formă. RMN în regim T2 este metoda de elecție pentru vizualizare, dimensiunile acestora pot atinge 3-4 cm în diametru. Frecvent chisturile perineurale la examenul neuroimagic apar unice, rar fiind multiple sub formă de ciorchine. CT și RMN cu substanță de contrast permit determinarea gradului de comunicare a chistului cu spațiul subarahnoidian astfel devenind mai cert diagnosticul diferențial cu alte malformații congenitale, aparent similare imagistic (diverticuli meningeali, diverticuli și chisturi arahnoidieni) [3] [tab.1]:

Tab.1.Diagnosticul diferențial prin RMN a chisturilor Tarlov și diverticuliilor meningeali.

<b>Chist Tarlov</b>	<b>Diverticuli meningeali</b>
Potențial de comunicare cu spațiul subarahnoidian spinal.	Comunică liber cu spațiul subarahnoidian spinal.
Umplerea întârziată cu substanță de contrast.	Umplere rapidă cu substanță de contrast.
Preponderent la nivelul sacral a coloanei vertebrale.	La orice nivel a coloanei vertebrale.
Pereții formați din țesut neural.	Pereții marginați de arahnoidă fără elemente de țesut neural
Unice sau multiple, extinderea la rădăcina nervului.	Nici un model de formare în ceea ce privește multitudinea.

Opțiunile actuale în managementul chirurgical al chisturilor perineurale includ următoarele metode:

- laminectomie fie cu rezecție parțială sau excizie totală a chistului;
- drenarea LCR cu aplicarea șuntului peritoneal;
- aspirațiile percutane CT-ghidate;

### **Obiective**

Estimarea rolului chistului Tarlov în declanșarea sindromului algic cronic cu evaluarea corelării zonei topografice imagistic confirmate, cu aspectele clinice prezentate.

### **Material si metoda de studiu**

Studiul a fost efectuat în cadrul secției de Vertebroneurologie a Institutului de Neurologie și Neurochirurgie în perioada noiembrie 2011 - iunie 2012 și a inclus 26 pacienți cu Chist Tarlov imagistic confirmat prin RMN. Pacienții au fost supuși examenului vertebroneurologic, neurologic și imagistic. Lotul de pacienți a fost constituit din 22 femei și 4 bărbați, raportul sexelor afectate s-a prezentat ca 3,3 : 1 în favoarea femeilor, extremele de vîrstă fiind 42-61 ani. Examenul prin RMN a coloanei vertebrale a pus în evidență frecvența localizării chisturilor perineurale la nivelul S2 - S3 la 9 pacienți(34,61%); S1-S2 la 5 pacienți(19,23%); L2-L4 la 4 pacienți(15,38%); Th7-Th8 la 3 pacienți(11,53%); C6-C7 la 5 pacienți(19,23%).

### **Rezultate**

În urma analizării datelor clinice și celor neuroimagistice la 16 cazuri nu au fost prezente manifestări clinice neurologice - 61,5% (Th7-Th8=2; C6-C7=3; L2-L4=2 și S1-S3=10 pacienti), la ceilalți 10 pacienți - 39,4% se asociază și schimbările degenerative la nivelul coloanei vertebrale (herni de disc, stenoză de canal vertebral, osteofite marginale, antero-retrolisteze).

Manifestări clinice prezentate:

- sindrom radicular în 3 cazuri - 11,5% (cervical=2; lombar=1);
- sindrom algic toracal 1 caz - 3,8%, reprezentat prin dureri locale cu iradiere spre porțiunea anterioară a toracelui și manifestări de cardialgie neurogenă ;
- sacralgie la 5 - 19,2% pacienți manifestîndu-se prin durere și paretezii în regiunea sacrală a coloanei vertebrale cu iradiere în zona perineului;
- sindrom de cauda equina cu hemisindrom senzitiv și pareză usoară a membrului inferior 1 caz - 3,8%. La examenul prin RMN: formațiune chistica la nivelul S1-S2 de dimensiuni 14mm x 7mm cu comprimarea orificiului neural pe dreapta.

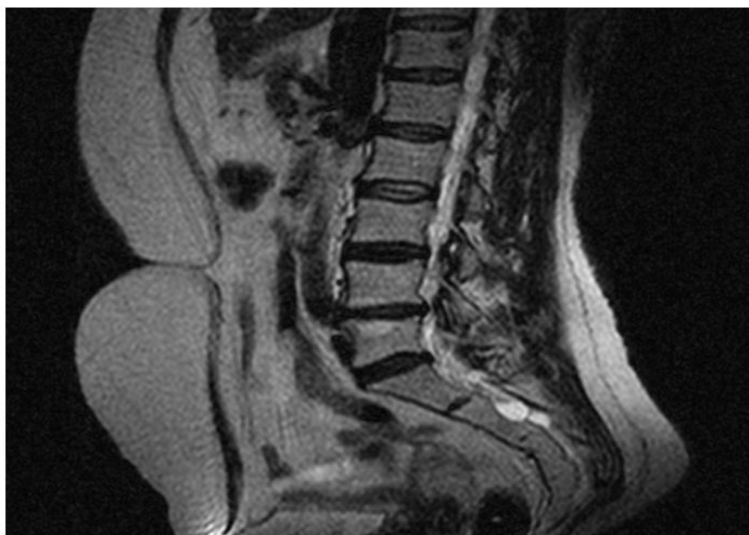


Fig.1 RMN lombo-sacral a coloanei vertebrale în incidentă sagitală, chisturi perineurale la nivel S2;

Examenul imagistic reflectă 2 cazuri de chisturi perineurale multiple la nivelul C6-C7 și 3 cazuri la nivel S1-S2 a coloanei vertebrale la ceilalți 21 de pacienți se vizualizează chist Tarlov unic cu dimensiuni de la 4mm-17mm.

Analiza corelativă a manifestărilor clinice și modificărilor imagistice a evidențiat dependența severității sindroamelor neurologice de dimensiunile chisturilor perineurale.

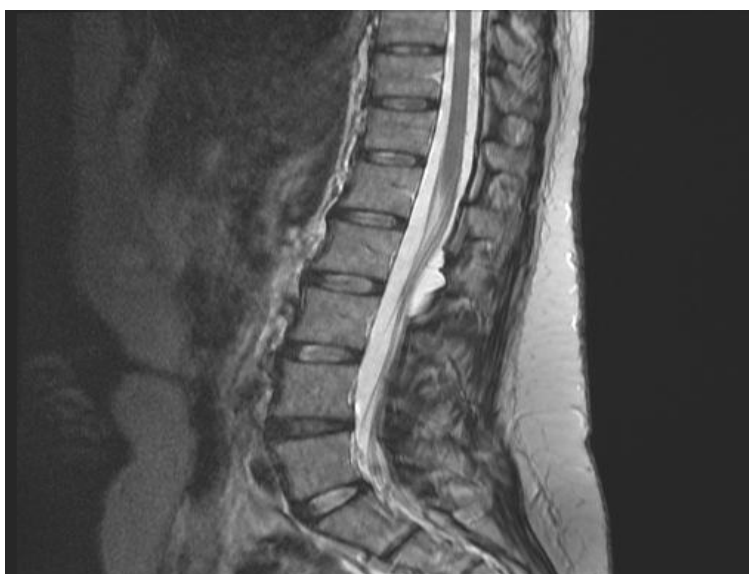

Fig.2 RMN lombo-sacral a coloanei vertebrale în incidentă sagitală, Chist Tarlov la nivel L2-L3;

### Discuții

Chistul Tarlov este o formațiune lichidiană la nivelul rădăcinilor nervoase posterioare, care mai frecvent se întâlnește în regiunea sacrală a coloanei vertebrale, preponderent la nivelul S2-S3. Rezultatele studiului au relevat faptul că chistul Tarlov fiind de cele mai multe ori asimptomatic, după cum se relatează și în datele de literatură, rolul lui în durerea cronică de tip toracalgii, dorsalgii, radiculopatii, sindrom de cauda equina și alte manifestări clinice compresive este de pondere semnificativă, din cauza tendinței sale de creștere în dimensiuni.

Managementul simptomatic rămâne totuși o enigmă prin faptul prezenței schimbărilor degenerative la nivelul coloanei vertebrale. În ciuda istoriei de descoperire de peste 70 de ani, în literatura de specialitate nu este un consens bine definit pentru gestionarea simptomatologiei

clinice. Astfel neglijarea și subestimarea rolului chisturilor perineurale, ca fiind o verigă în lanțul patogenetic a sindromului dolo cronic se soldează ulterior cu erori în tactica de tratament.

### Concluzii

În urma studiului efectuat în corelarea cu datele de literatură se precizează următoarele concluzii:

1. Chistul Tarlov reprezintă o sursă de inițiere a sindromului algic cu progresare în timp spre cronicizare.
2. Cel mai frecvent cazurile simptomatice se asociază cu manifestări imagistice degenerative la nivelul coloanei vertebrale, rareori însă chisturile perineurale sînt unica schimbare la examenul neuroimagic provocînd sindromul algic cronic de tip toracalgie, dorsalgie, radiculopatie, sindrom de cauda prin alterarea gravă a statutului fizic și social.
3. RMN-ul este metoda de elecție în diagnosticul chistului Tarlov ce permite evaluarea manifestarilor clinice în dependență de dimensiunile chistului. Asocierea RMN / CT cu substanță de contrast determină gradul de comunicare a chisturilor perineurale cu spațiul subarahnoidian astfel fiind posibil stabilirea unui diagnostic cert și aplicarea unei metode adecvate de tratament.

### Bibliografie

1. Acosta F., Quinones-Hinojosa A., Schmidt M.H., et al: *Diagnosis and management of sacral Tarlov cysts*. AJNR Am J Neurosurg Focus . Department of Neurological Surgery, University of California, San Francisco, San Francisco, California 2003; 15:1-10 94143-0112, USA.
2. Landers J., Seex K.: *Sacral perineural cysts: imaging and treatment options*. Br J Neurosurg 2002; 16:182-185.
3. Ju CI, Shin H, Kim SW, Kim HS (March 2009). *Sacral perineural cyst accompanying disc herniation*". J Korean Neurosurg Soc 45 (3): 185–7. doi:10.3340/jkns.2009.45.3.185. PMC 2666123. PMID 19352483. Retrieved 2010-04-09.
4. Kumpers P, Wiesemann E, Becker H, Haubitz B, Dengler R, Zermann DH. *Sacral nerve root cysts—a rare cause of bladder dysfunction. Case report and review of the literature*]. Aktuelle Urol. 2006;37:372–375. [PubMed]
5. Kim K, Chun SW, *A case of symptomatic cervical perineural (Tarlov) cyst: clinical manifestation and management*. Department of Rehabilitation Medicine, Seoul National University College of Medicine, Room # 12611, Seoul National University Hospital, 101 Chung SG.2012 Jan;41(1):97-101. Epub 2011 Aug 10 Daehak-ro, Jongno-gu, Seoul, Korea.
6. Moldes, M. R., Rodriguez-Losada, J. S., Garcia, D. L., Agudo, V. C., Pais, J. M. J., & Martin, *Tarlov Cyst and Symptomatic Bladder Disfunction*. Actas Urologicas Espanolas, M.G. 2008. 32(10), 1035-1036.
7. Mummaneni PV; Pitts LH; McCormack BM; Corroo JM; Weinstein PR. *Microsurgical treatment of symptomatic sacral Tarlov cysts*..Department of Neurological Surgery, University of California, San Francisco, School of Medicine, 94143-0112, USA. vmum@aol.com J.Neurosurgery 2000 Jul;47(1):74-78 (ISSN: 0148-396X)
8. Nicpoń KW, Lasek W, Chyczewska ABoukobza M., Sichez J.P., Rolland E., et al. *MRI evaluation of sacral cysts*. Neuroradiol 1993; 20:266-271. [Article in Polish]
9. Nicpon KW, Lasek W, Chyczewska A. *Cauda equina syndrome caused by Tarlov's cysts—case report*. Neurol Neurochir Pol. 2002;36:181–189. PubMed.
10. Neurol Med Chir (Tokyo) *Sacral meningeal cyst associated with valve-like mechanism--case report*. 2001 May;41(5):288-91
11. Shinomiya K, Mutoh N, Furuya K. *Sacral cysts with neurogenic bladder*. J Spinal Disord. 1994;7:444–448. [PubMed]
12. Singh, P. K., Singh, V. K., Azam, A., & Gupta, *Tarlov Cyst and Infertility*. Journal of Spinal Cord Medicine, S. 2009. 32(2), 191-197.

13. Tarlov, I. M. *Spinal Perineurial and Meningeal Cysts*. J. Neurol. Neurosurg. Psychiat., 1970. 33, 10.
14. Voyadzis J.M., Bhargava P., Henderson F.: *Tarlov cysts: a study of 10 cases with review of the literature*. J Neurosurg Spine 2000.

## FENOMENUL PLACEBO LA PACIENȚII CU SINDROAME ALGICE. STUDIUL CLINICO-PSIHOLOGIC

Irina Bîcos<sup>1</sup>, Ion Moldovanu<sup>1,2</sup>

<sup>1</sup> USMF «Nicolae Testemițanu», Catedra de neurologie ,

<sup>2</sup> Institutul de Neurologie și Neurochirurgie

### Summary

#### *Placebo effect on patients with algic syndrome – clinical and psychological aspects*

In patients with chronic migraine the presence of placebo response depends on anxiety and panic attacks, depression, thermoregulation. In patients with chronic migraine the presence of placebo response depends on the degree of suggestibility. Depending on the sensitivity to placebo, estimated using the screening test, there can be developed new behaviour protocols, different for patients sensitive and insensitive to placebo, which can be used as support treatment to the standard pharmacological regimen, the aim being to maximize the therapeutical results for the benefit of the patient.

### Rezumat

La pacienții cu cefalee efectul placebo se manifestă în funcție de nivelul de anxietate și de atacurile de panică, de depresie, de termoreglare, precum și de gradul de sugestibilitate. În funcție de sensibilitatea la placebo, estimată cu ajutorul testului screening elaborat în această lucrare, pot fi întocmiți noi algoritmi de comportament, diferiți pentru pacienții sensibili și insensibili la placebo. Acești algoritmi pot fi folosiți ca tratament de susținere a regimului farmacologic standard, cu scopul de a maximiza rezultatele terapeutice în beneficiul pacientului.

### Actualitatea

Cea mai simplă cale de a înțelege în ce mod contextul poate influența percepția durerii este o manipulare placebo [2, 5]. Analgezia placebo este unul dintre cele mai cunoscute și frapante exemple de modulare cognitivă a percepției durerii [2, 5, 12].

Până nu demult, efectul placebo a fost considerat un artefact problematic și un inconvenient în cercetarea clinică, pentru că validarea unui nou tratament necesita compararea cu o terapie placebo. În ultimii ani, efectul placebo a fost transformat dintr-un factor de inconveniență în cadrul cercetărilor clinice într-un obiect de studiu științific. Rezultatele recentelor studii neurofarmacologice, neurofiziologice și neuroimagistice oferă specialiștilor posibilitatea de a face lumină în cercetarea mecanismelor neuronale implicate în acest fenomen [9].

Până în prezent, cele mai multe dintre mecanismele neurobiologice care stau la baza acestui fenomen complex au fost studiate la capitolul durere și analgezie. Totuși recent au fost efectuate cu succes și investigații cu privire la sistemul imun, la tulburările motorii și la depresie [1, 2]. De curând, efectul placebo a reapărut în interesul public și științific datorită cercetărilor referitoare la substraturile sale biologice [1]. Oamenii de știință sunt interesați de efectul placebo, deoarece impactul credinței asupra experienței și asupra comportamentului uman oferă un punct inițial în studierea controlului intern al proceselor afective, senzoriale și periferice [1]. Existența unor efecte placebo ne motivează să ne extindem concepția noastră despre limitele capacității endogene a omului [1, 8]. Dacă pot fi identificate în detaliu mecanismele majore implicate în