

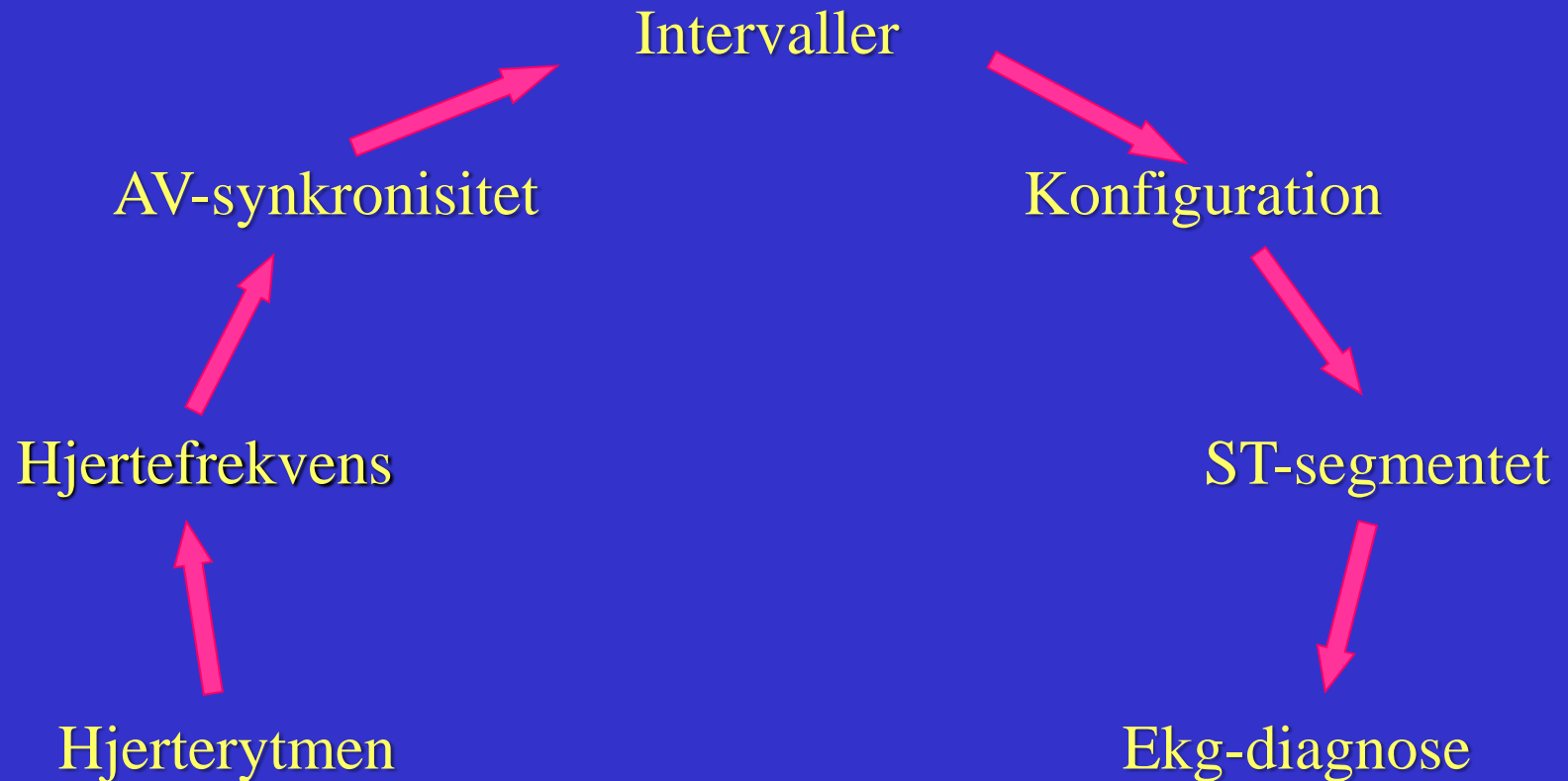
Tolkning af EKG

Finn Lund Henriksen
Hjertemedicinsk Afdeling B
Odense Universitetshospital

Disposition

- EKG læsning
- EKG'er fra hverdagen

Ekg læsning



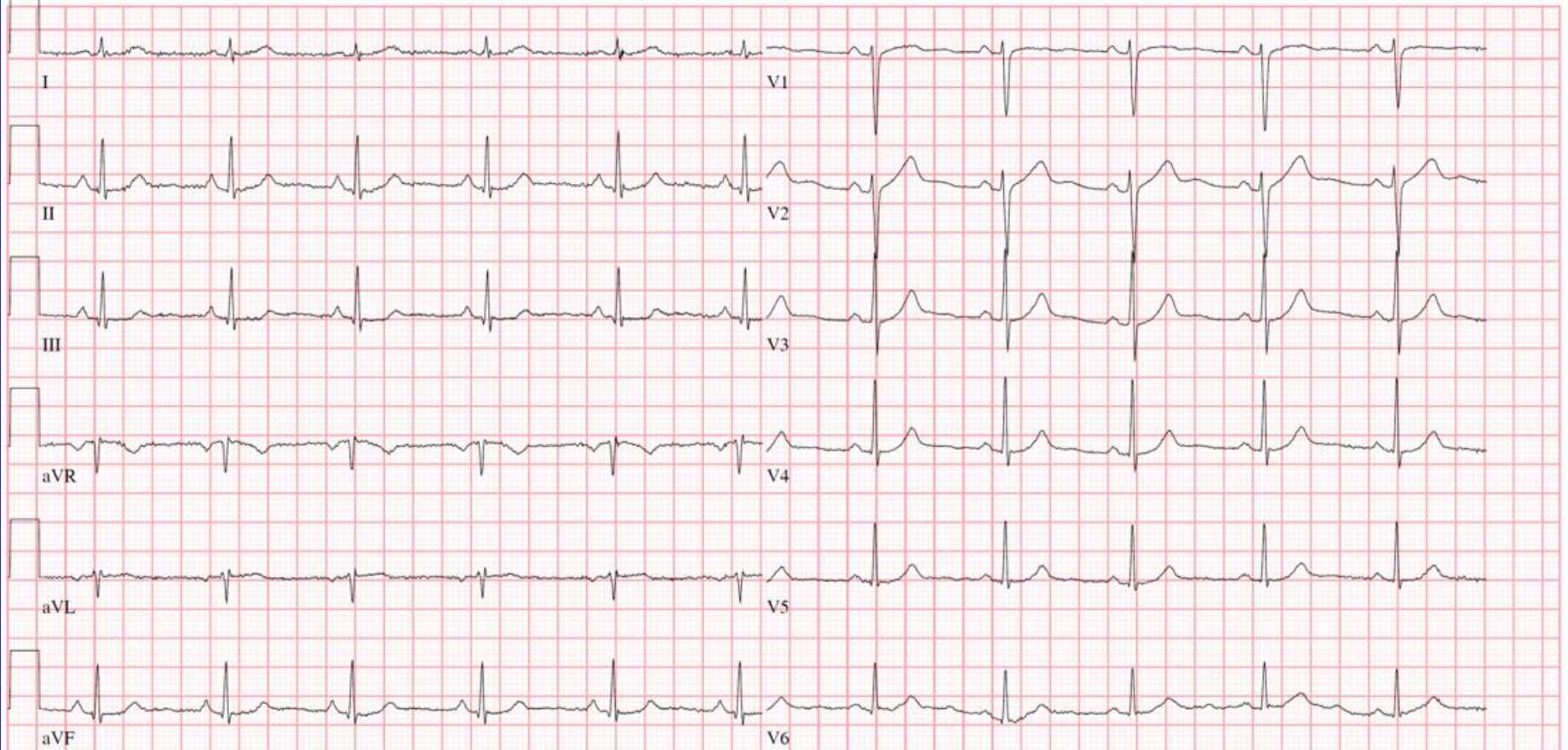
Rutine EKG Sinusrytme

Tekniker:
Test ind:

Henvist af:

Ubekræftet

Operator:

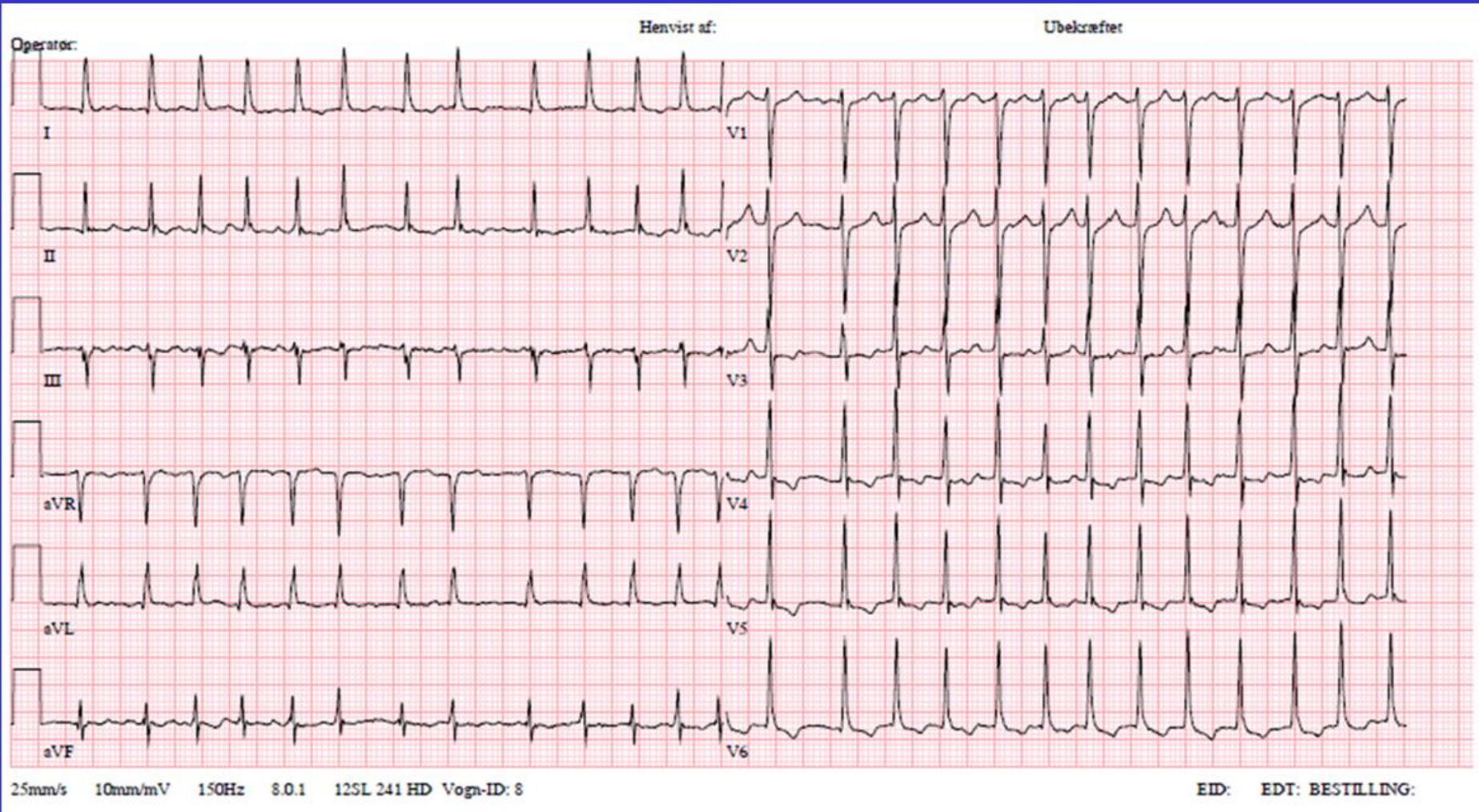


Sygehistorie 1

En 62-årig kvinde henvender sig hos dig. Hun har gennem den seneste time intermitterende følt hjertebanken og let åndenød. Hun ønsker din vurdering. Du tager et EKG, som viser følgende grundrytme:

Hjertebanken og åndenød

Atrieflimren



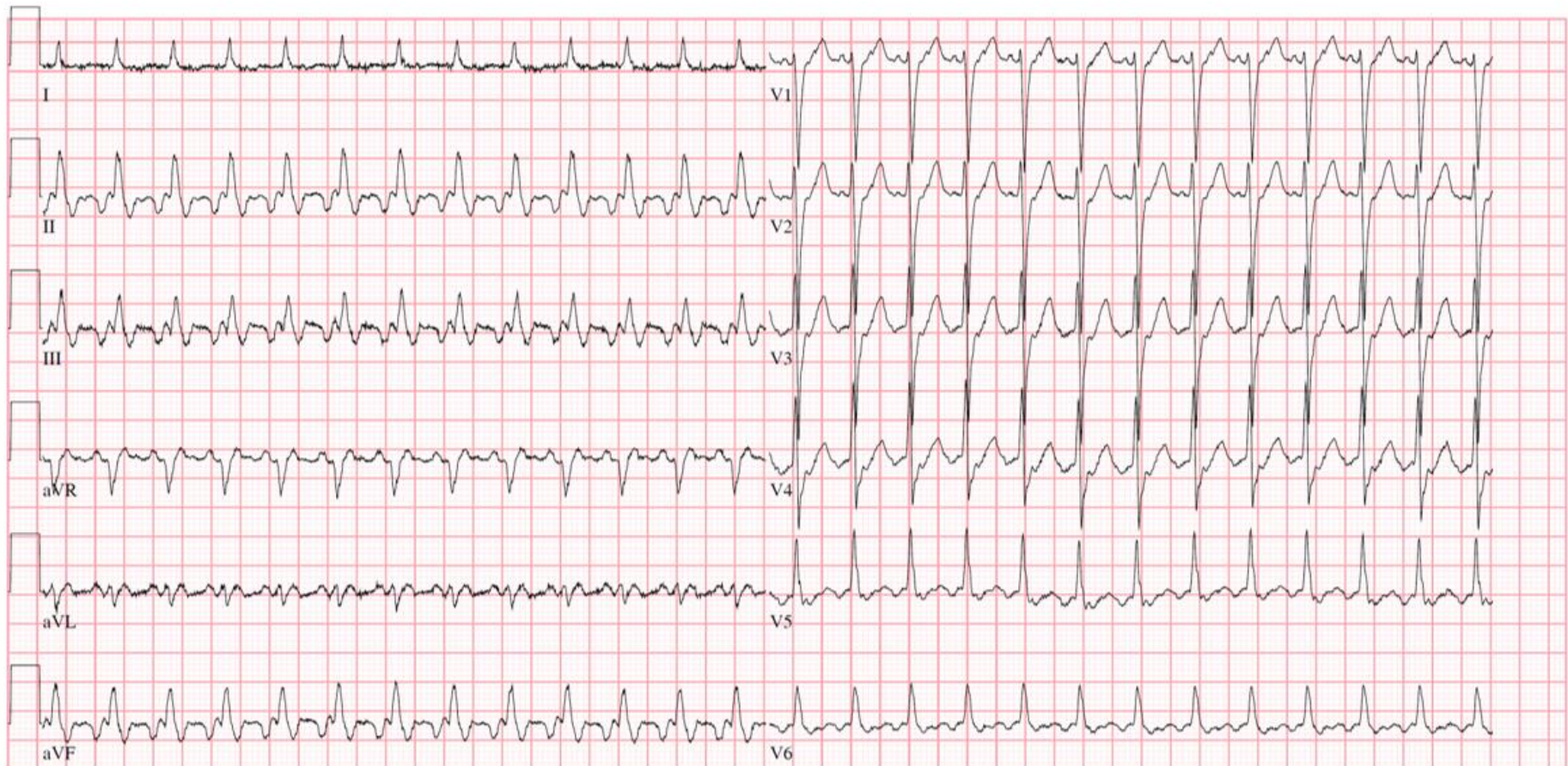
Hjertebanken og åndenød

Atriefлагren 2:1

Tekniker:
Test ind:

Henvist af:

Ubekræftet



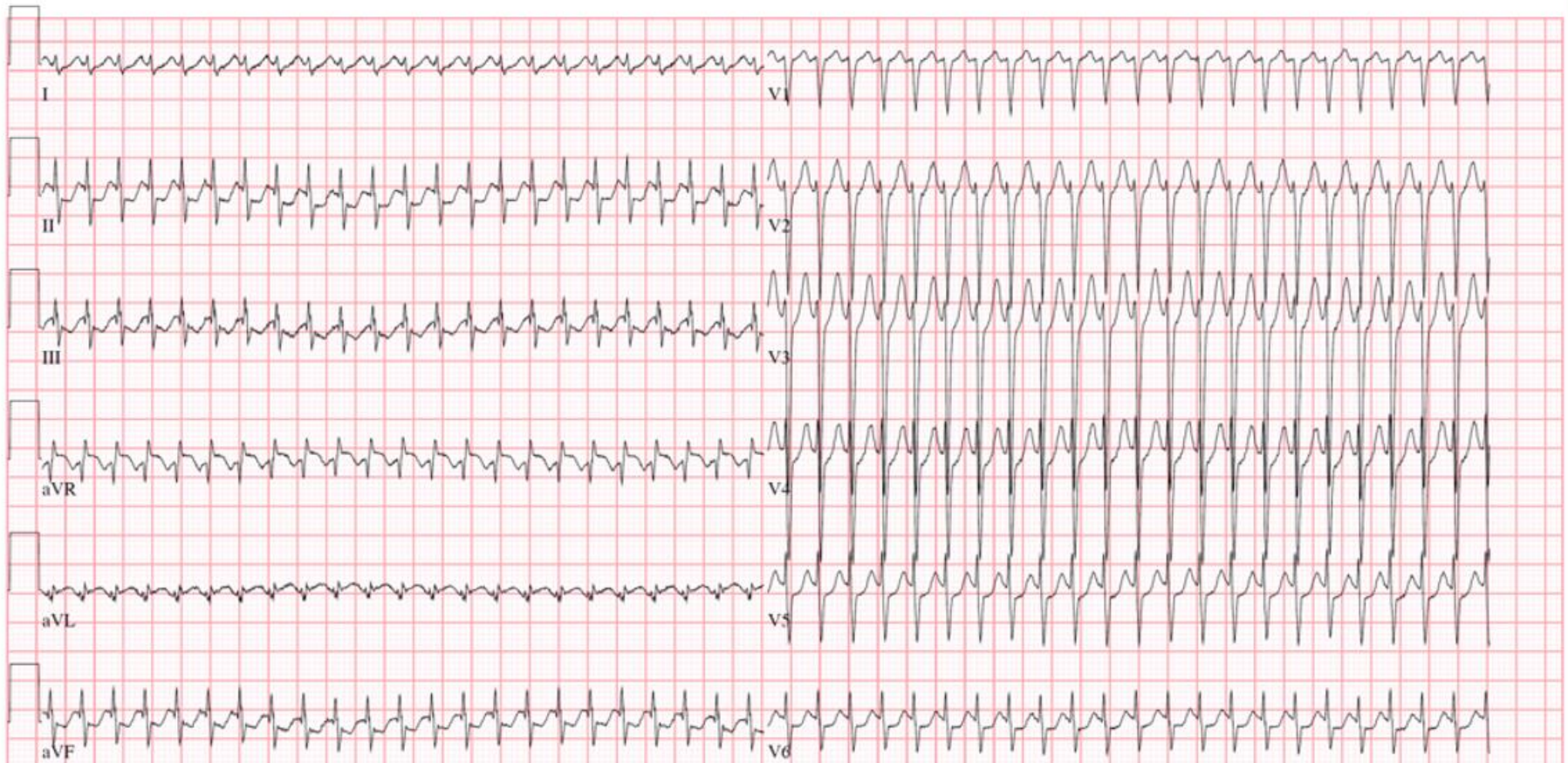
Hjertebanken og åndenød

Atrieflagren 1:1

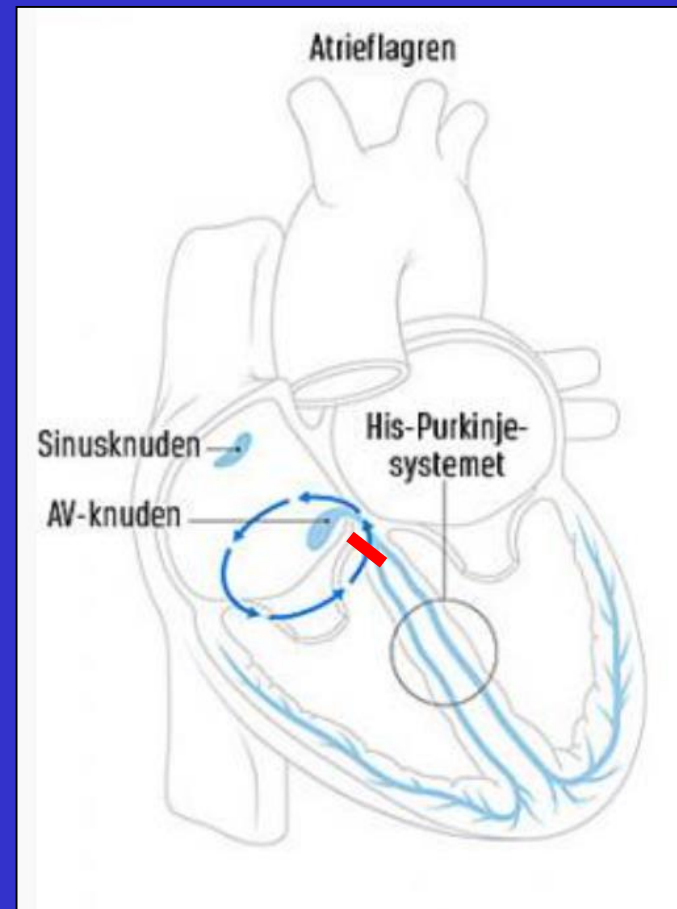
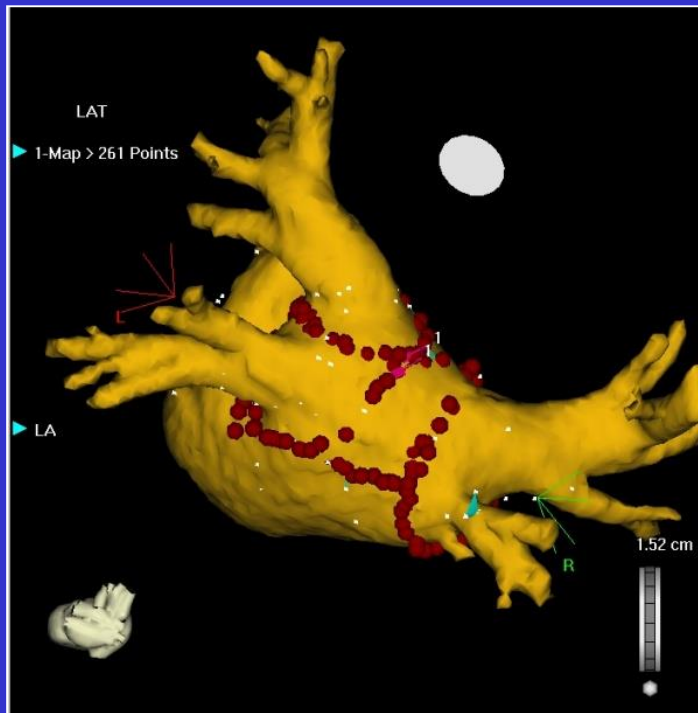
Tekniker:
Test ind:

Henvist af:

Ubekræftet



RFA - lungeveneisolation

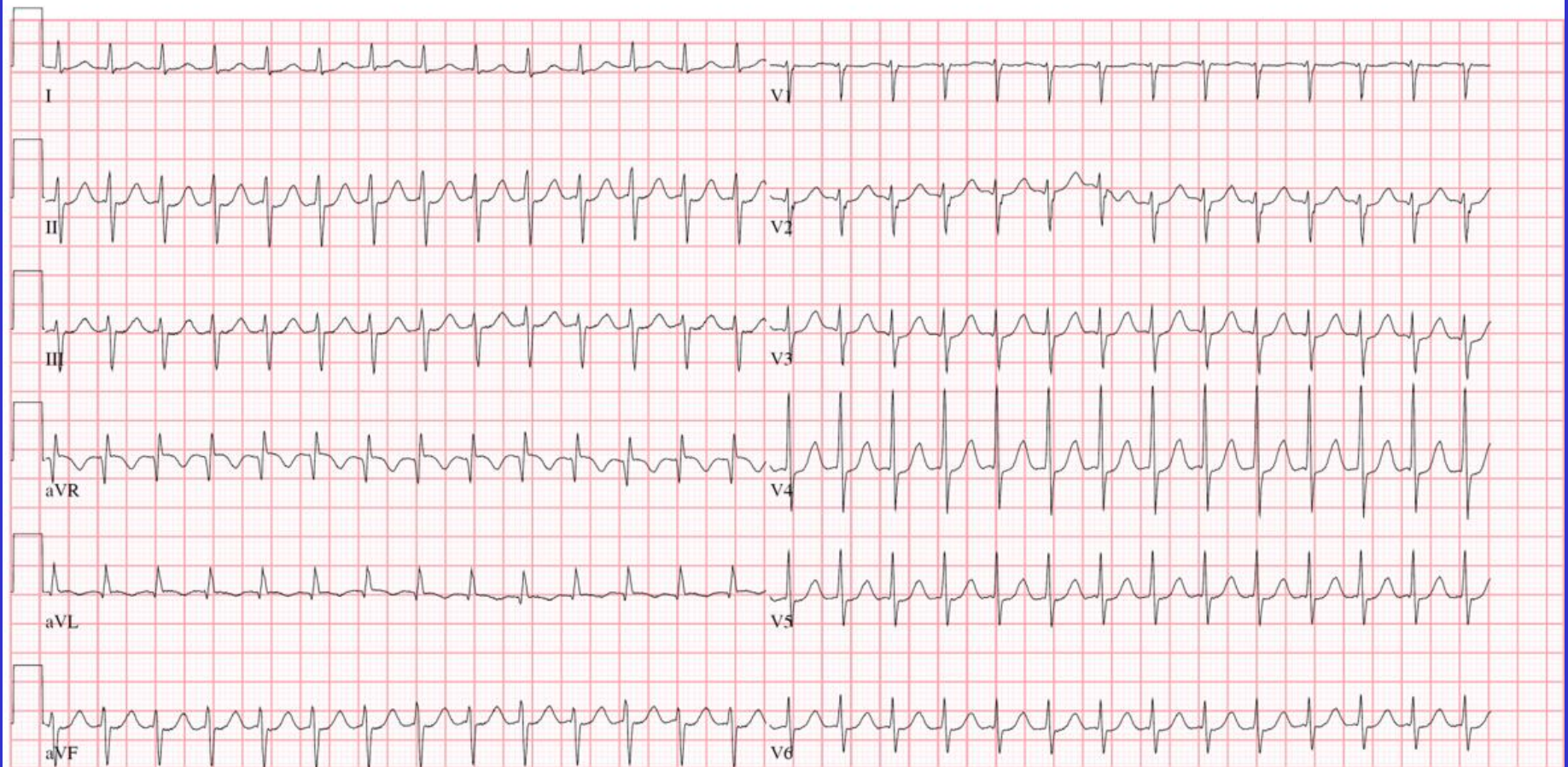


Hjertebanken AVNRT (frekvens = 167)

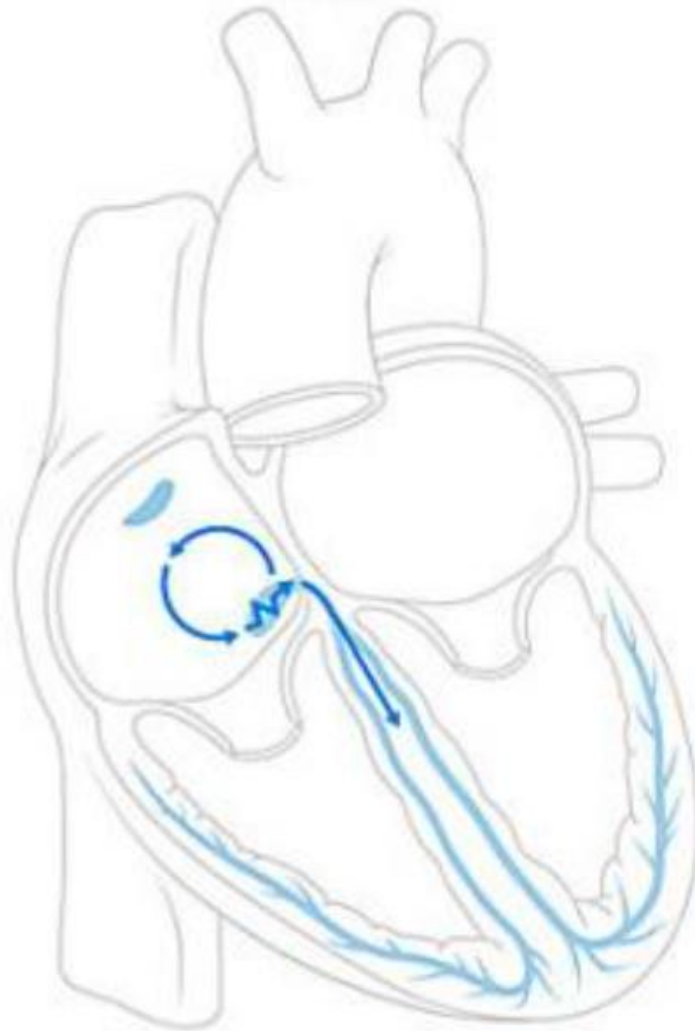
Test ind:

Henvist af:

Ubekræftet



AVNRT



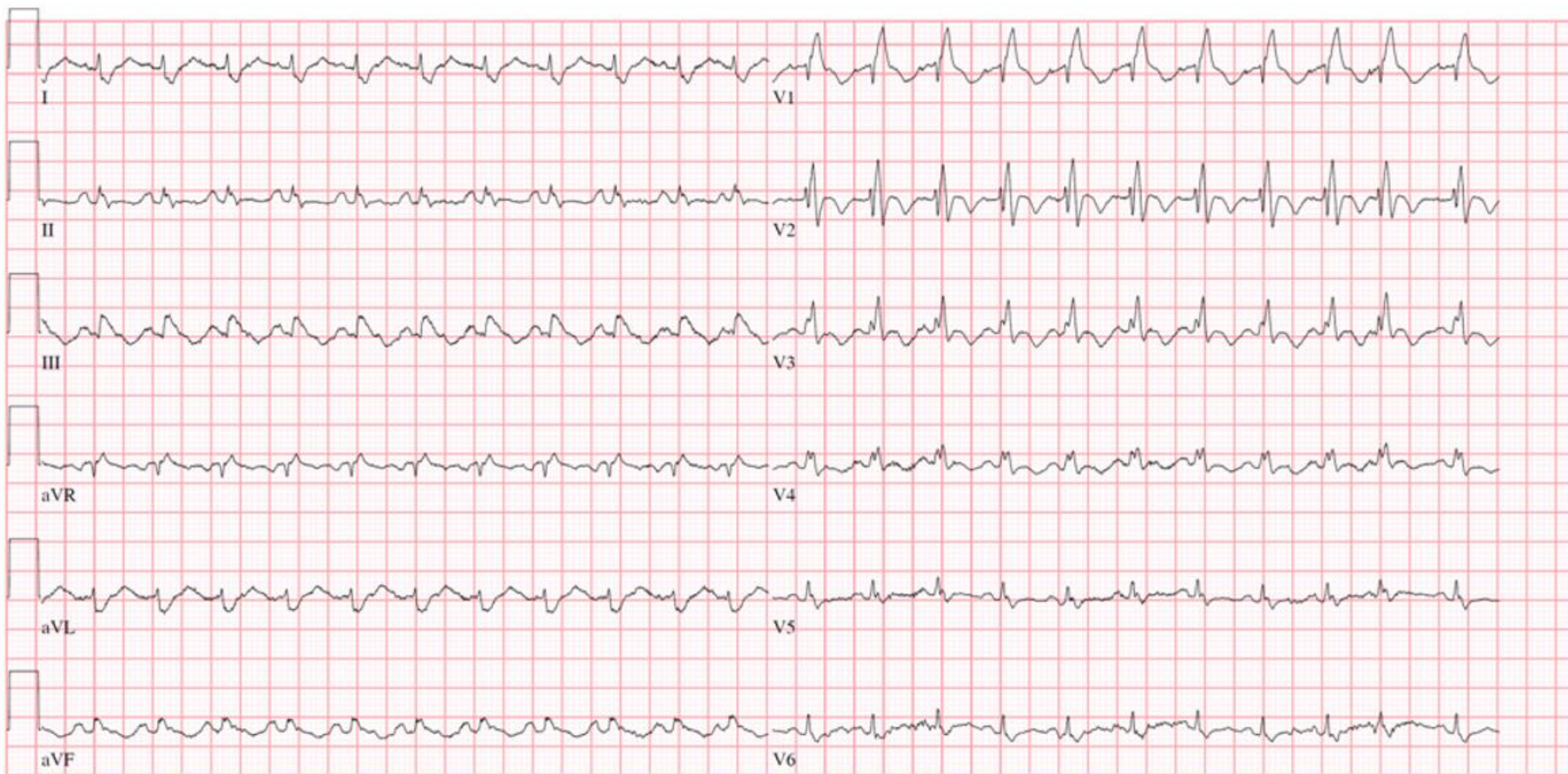
Hjertebanken og åndenød

Sinustakykardi og højresidigt grenblok

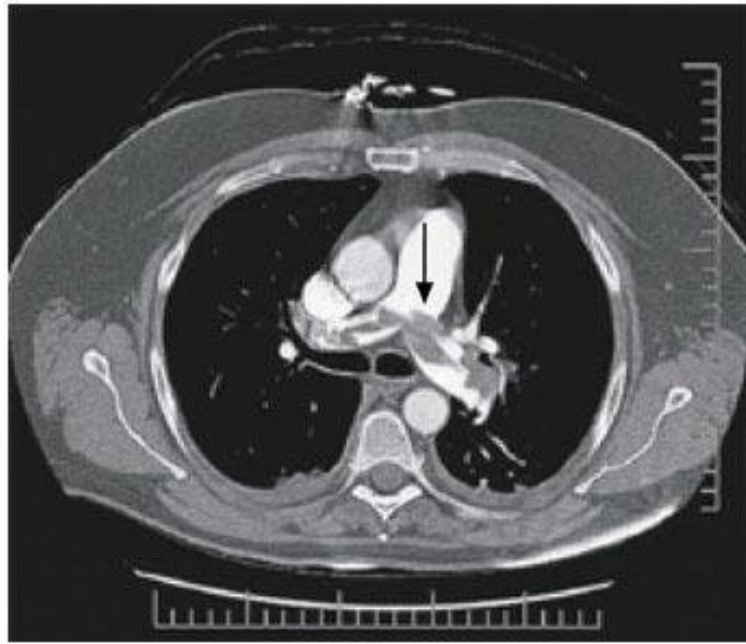
Tekniker:
Test ind:

Henvist af:

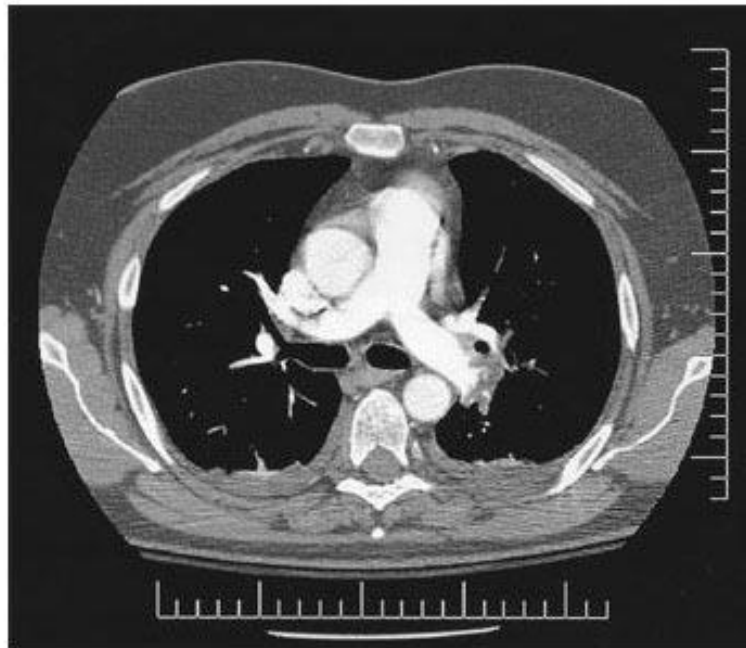Ubekræftet



Spiral CT-angiografi

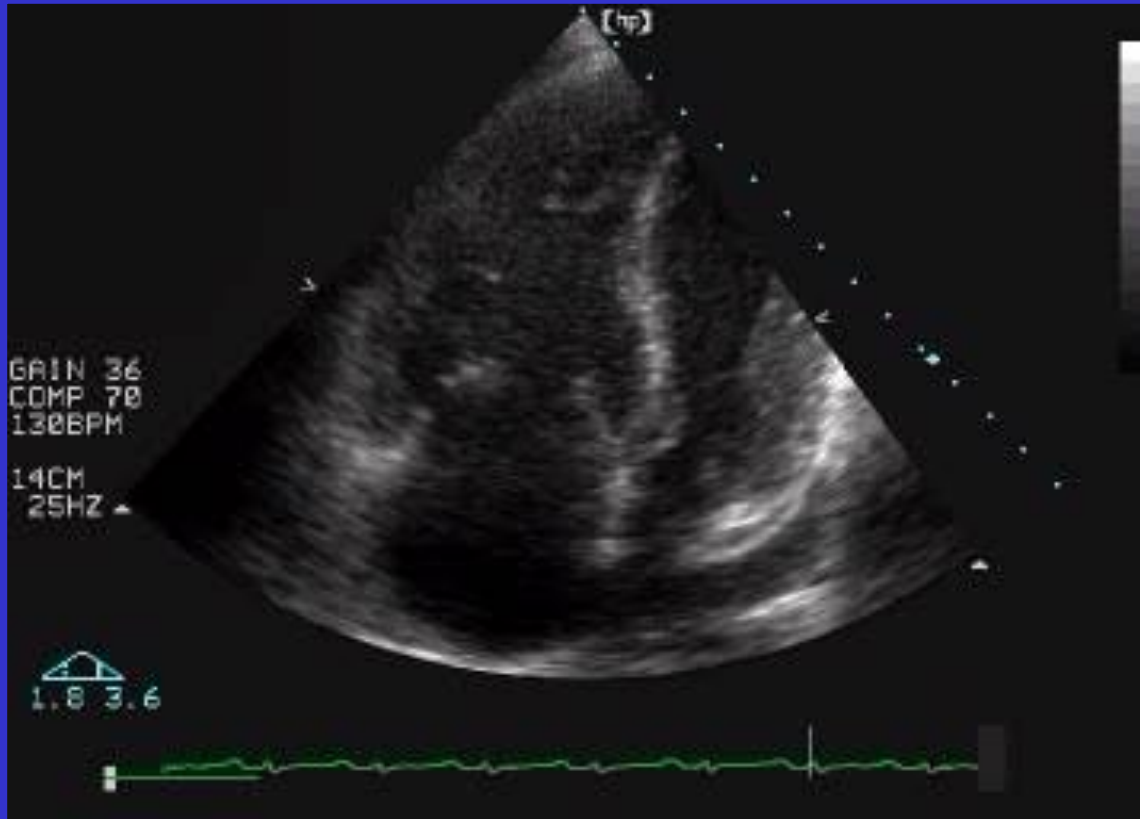


A



B


Ekkokardiografi ved lungeemboli



Ekkokardiografien viser dilatation af højre ventrikel, som fremtræder større end venstre ventrikel.

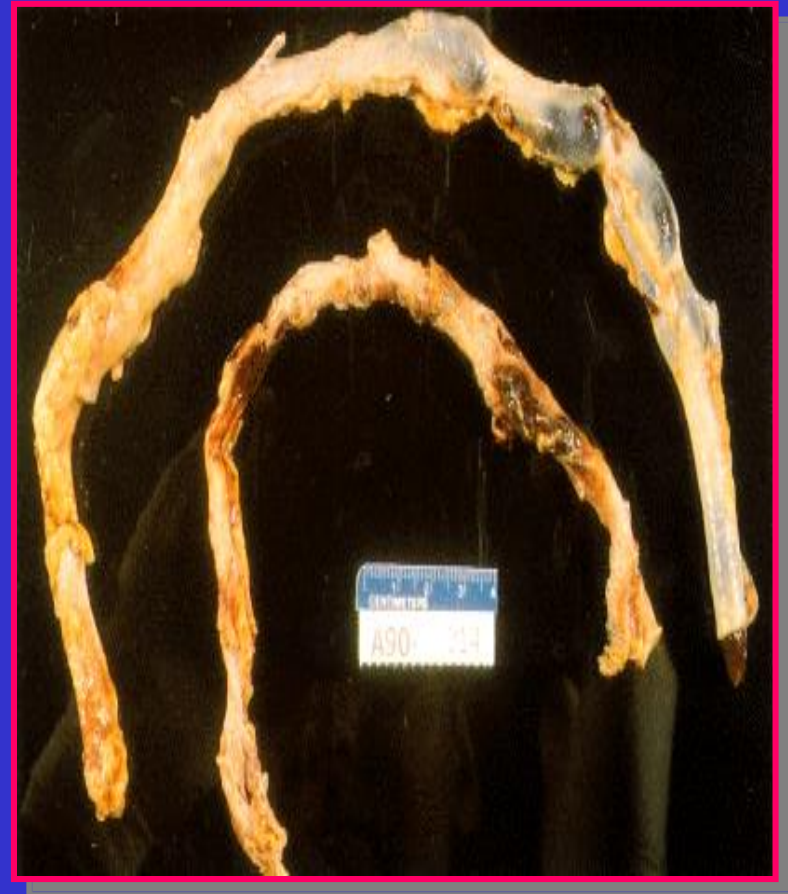Venøs tromboembolisk sygdom

Blodet: Hyperkoagubilitet



Blodstrømning: Stase Karvæg: Traume

Virchows triade



Sygehistorie 2

En 87-årig mand henvender sig i almen praksis. Han er nærbesvimet og faldet for første gang nogensinde i går.

Han har ondt i venstre underarm.

Han er meget svimmel.

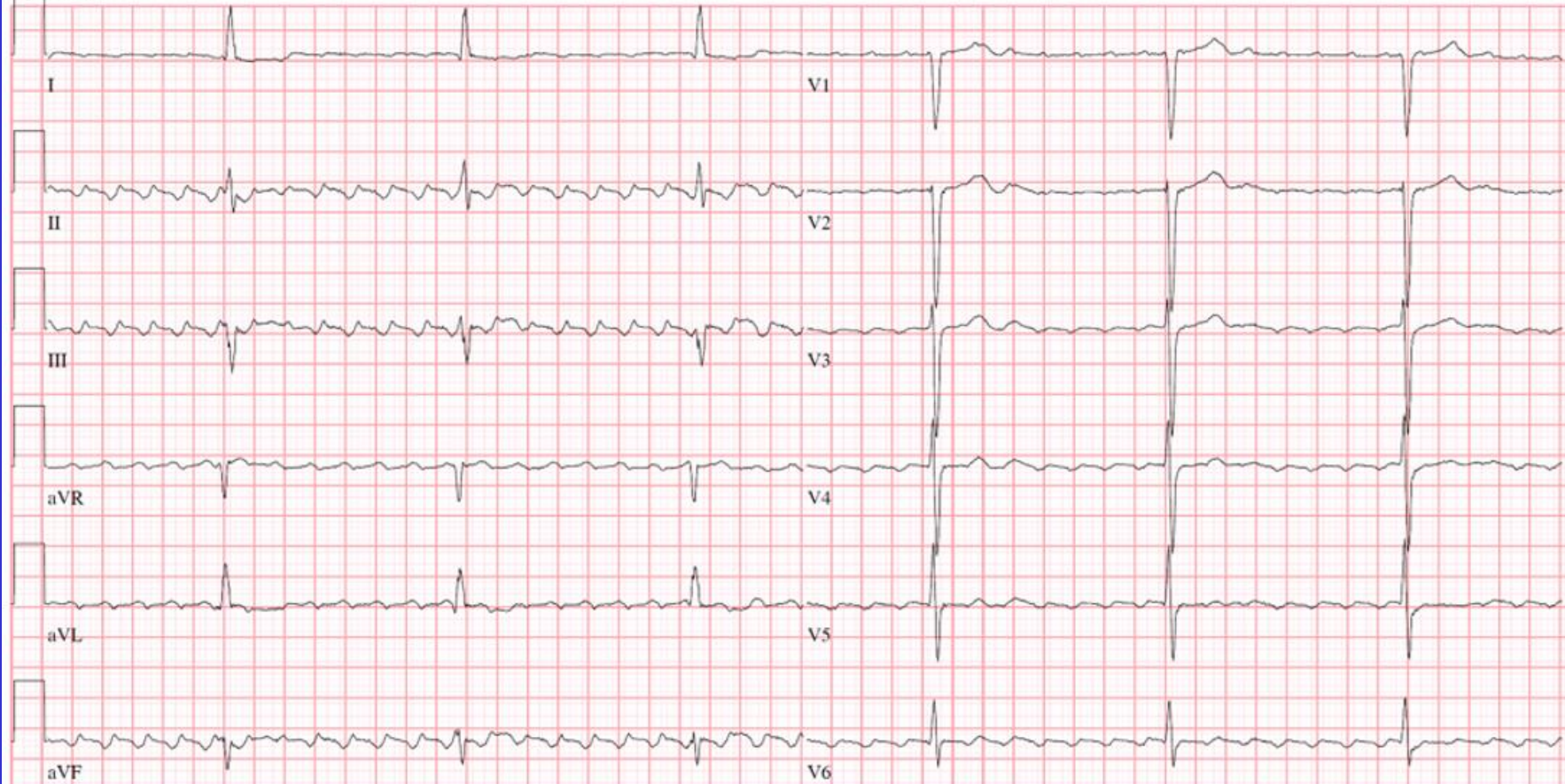
Svimmelhed Atriefilagren 7:1

Tekniker:
Test ind:

Henvist af:

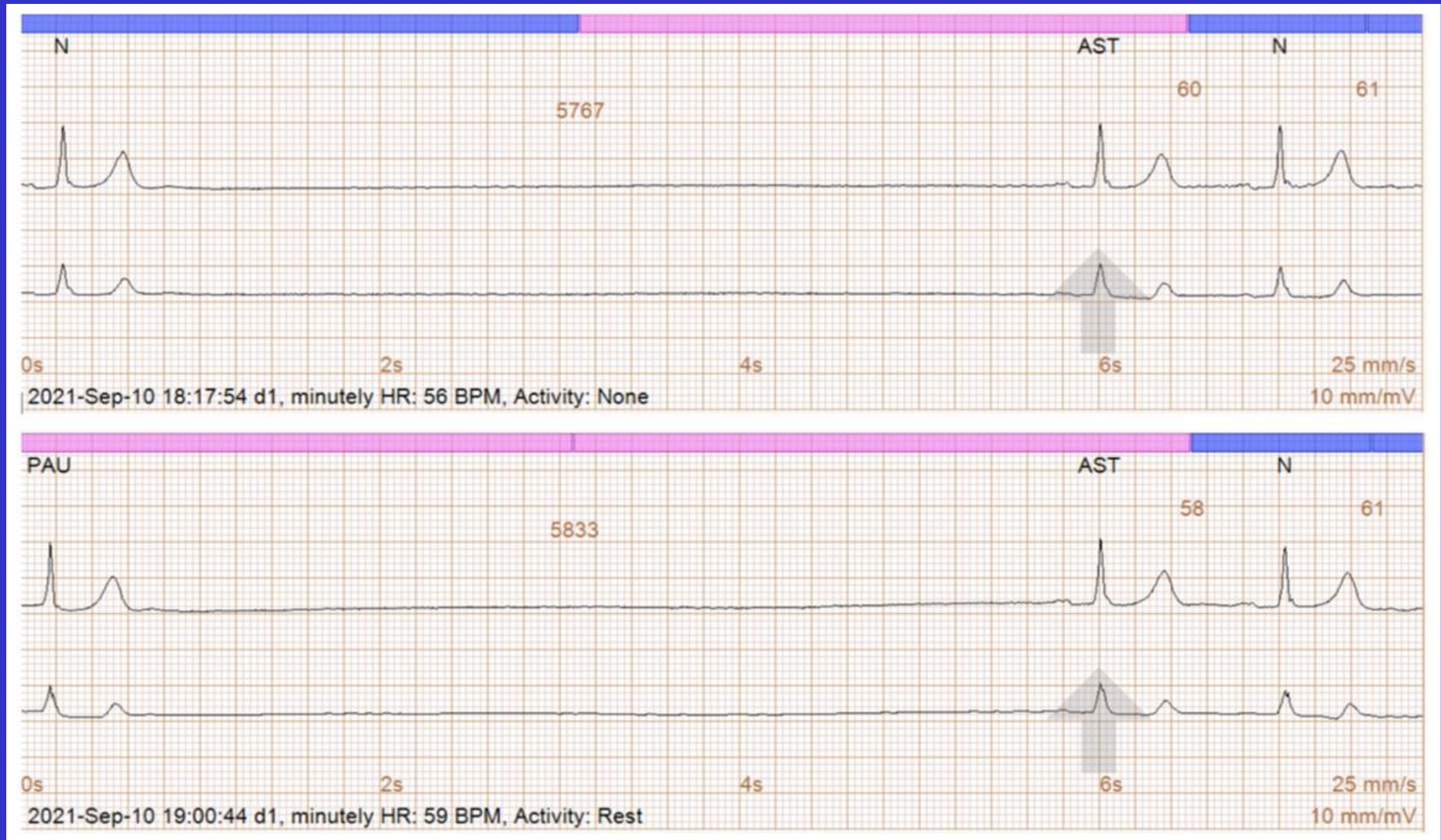
Ubekræftet

Operator: xr



Svimmelhed og nærbesvimelser

Sinusarrest



Sygehistorie 3

En 57-årig tidligere rask mand henvender sig i almen praksis. Han har haft bryst smerter i 1 time.

Brystsmerter og svimmelhed

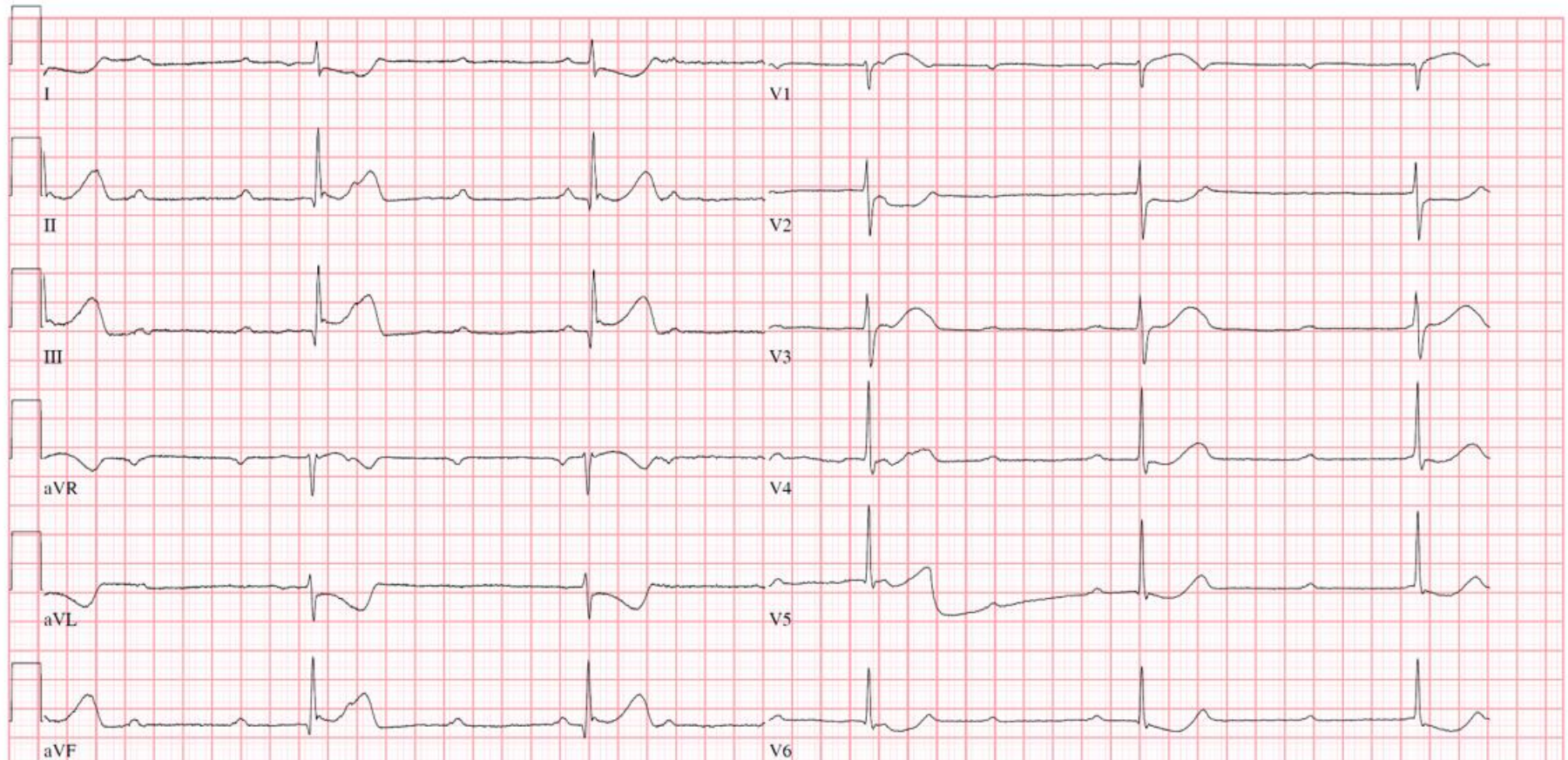
3. Grads AV-blok

Inferiort ST Elevations AMI (STEMI)

Tekniker:
Test ind:

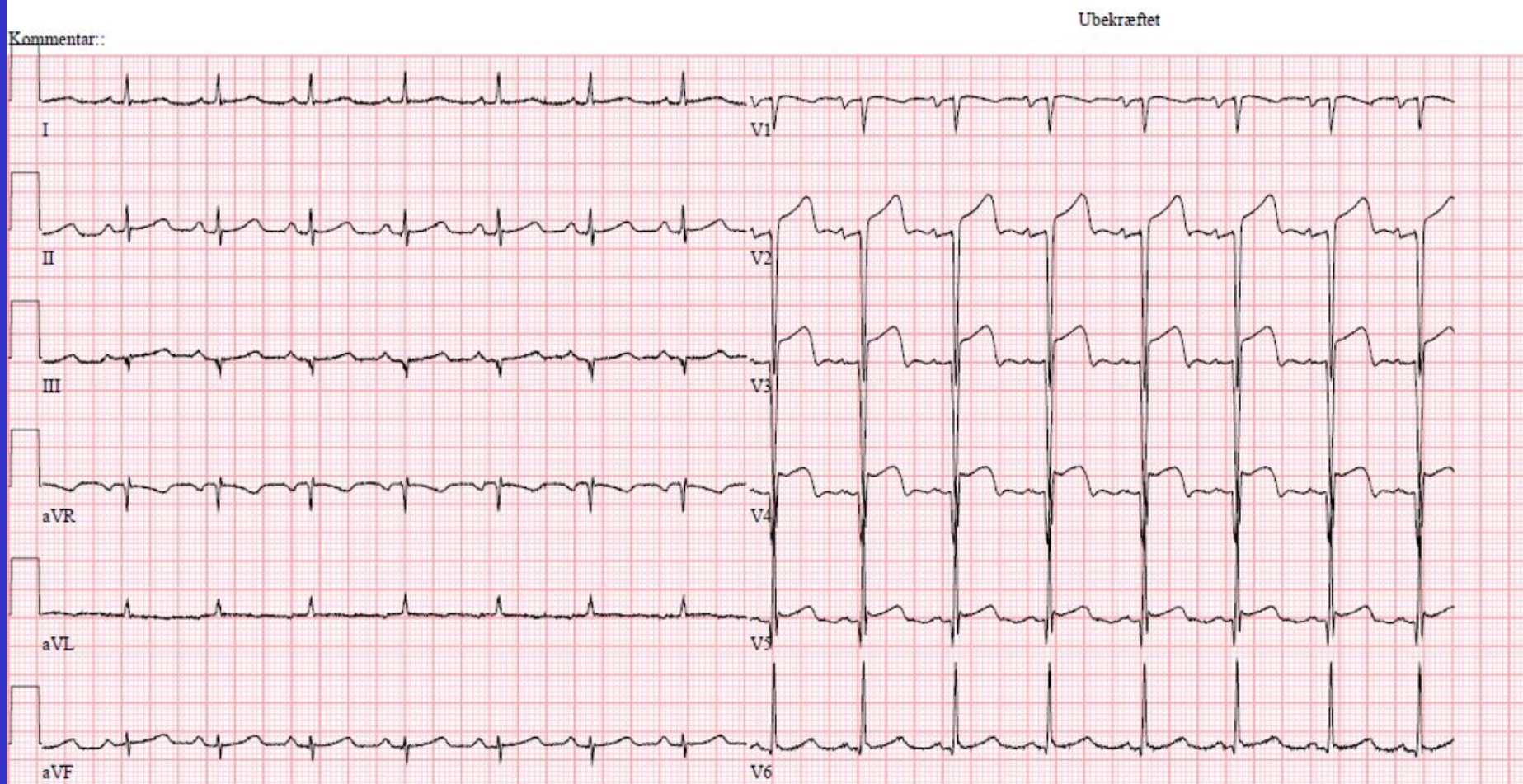
Henvist af:

Ubekræftet

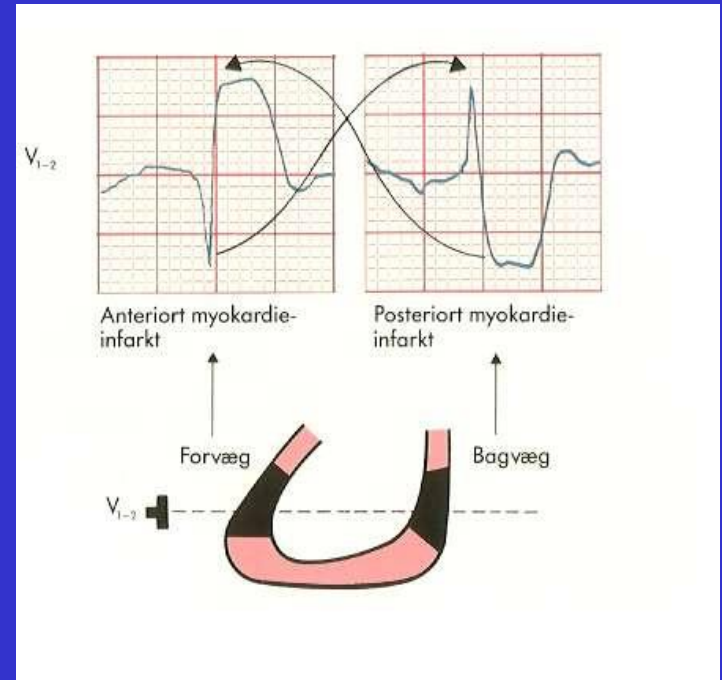
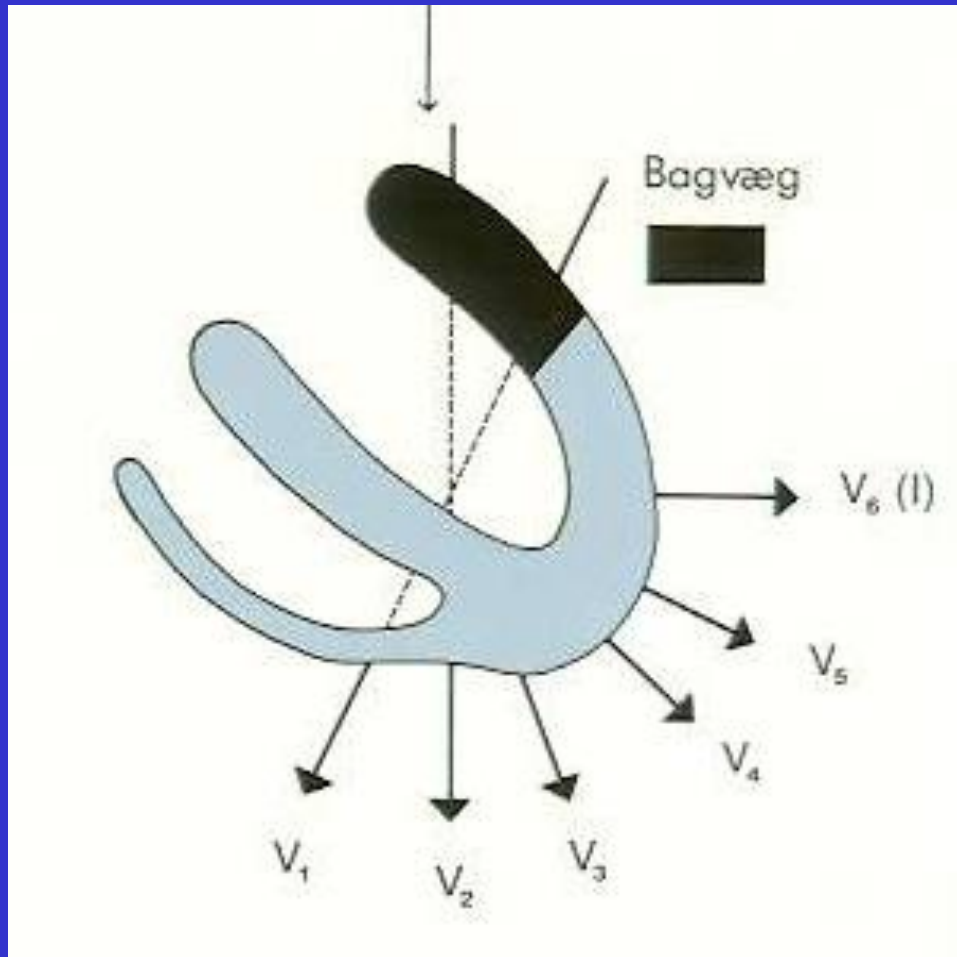


Brystsmerter i 1 time

Sinusrytme og anteriort STEMI



ST elevations AMI



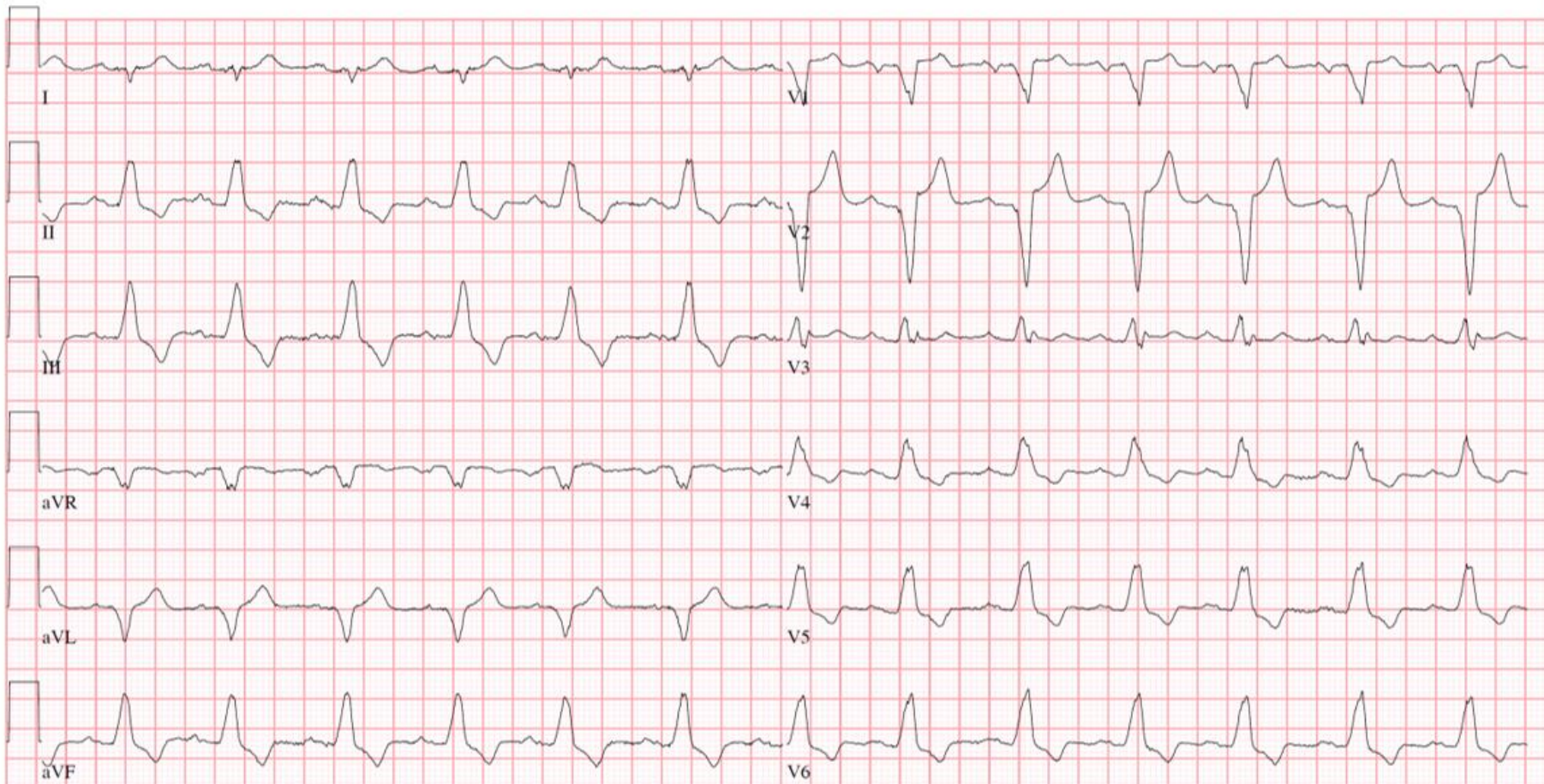
Brystsmerter i 1 time

Sinusrytme og venstresidigt grenblok

Tekniker:
Test ind:

Henvist af:

Ubekræftet

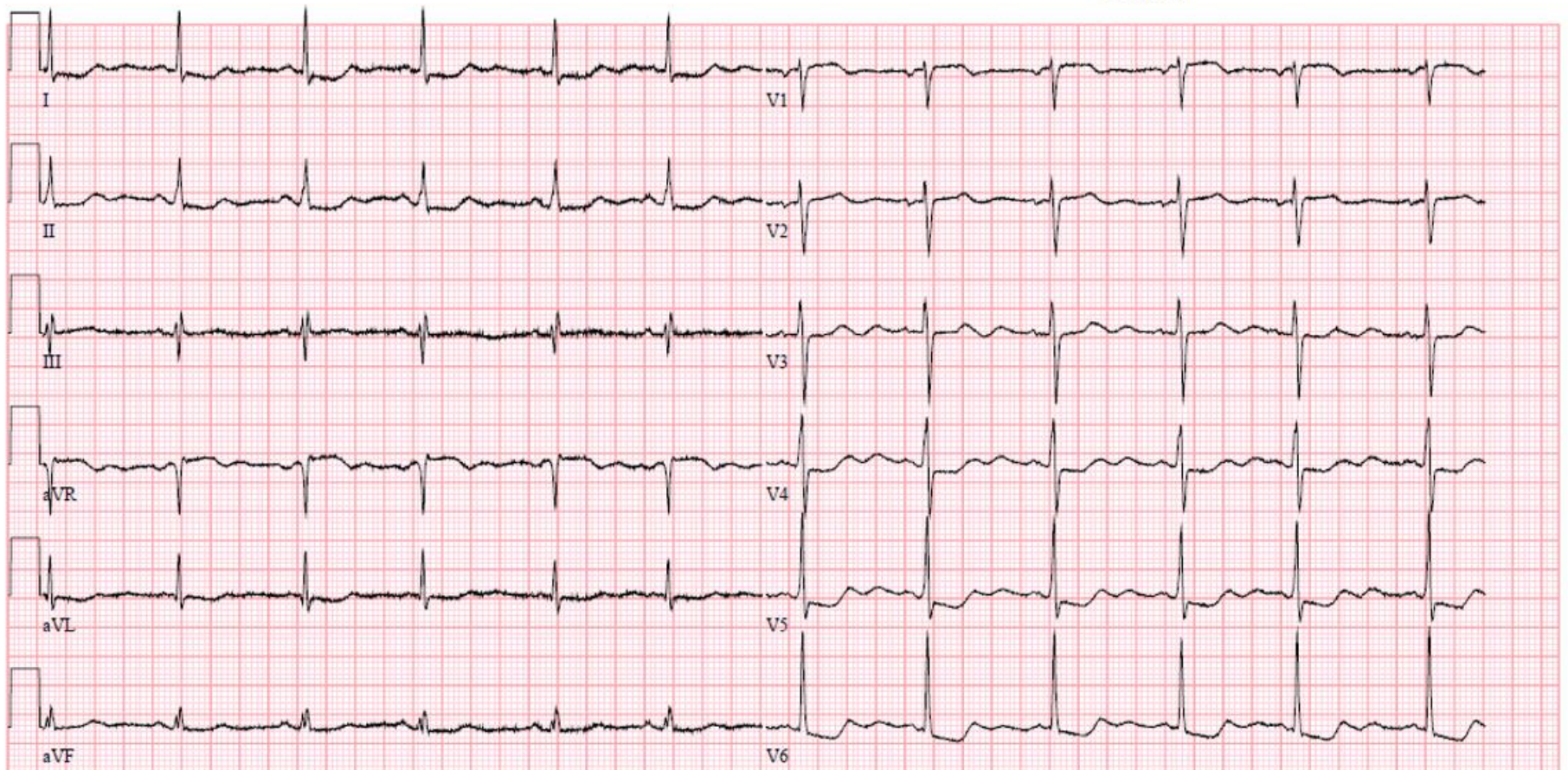


Brystsmerter i 1 time

Sinusrytme og non-STEMI

Tekniker:
Test ind:

Ubekræftet

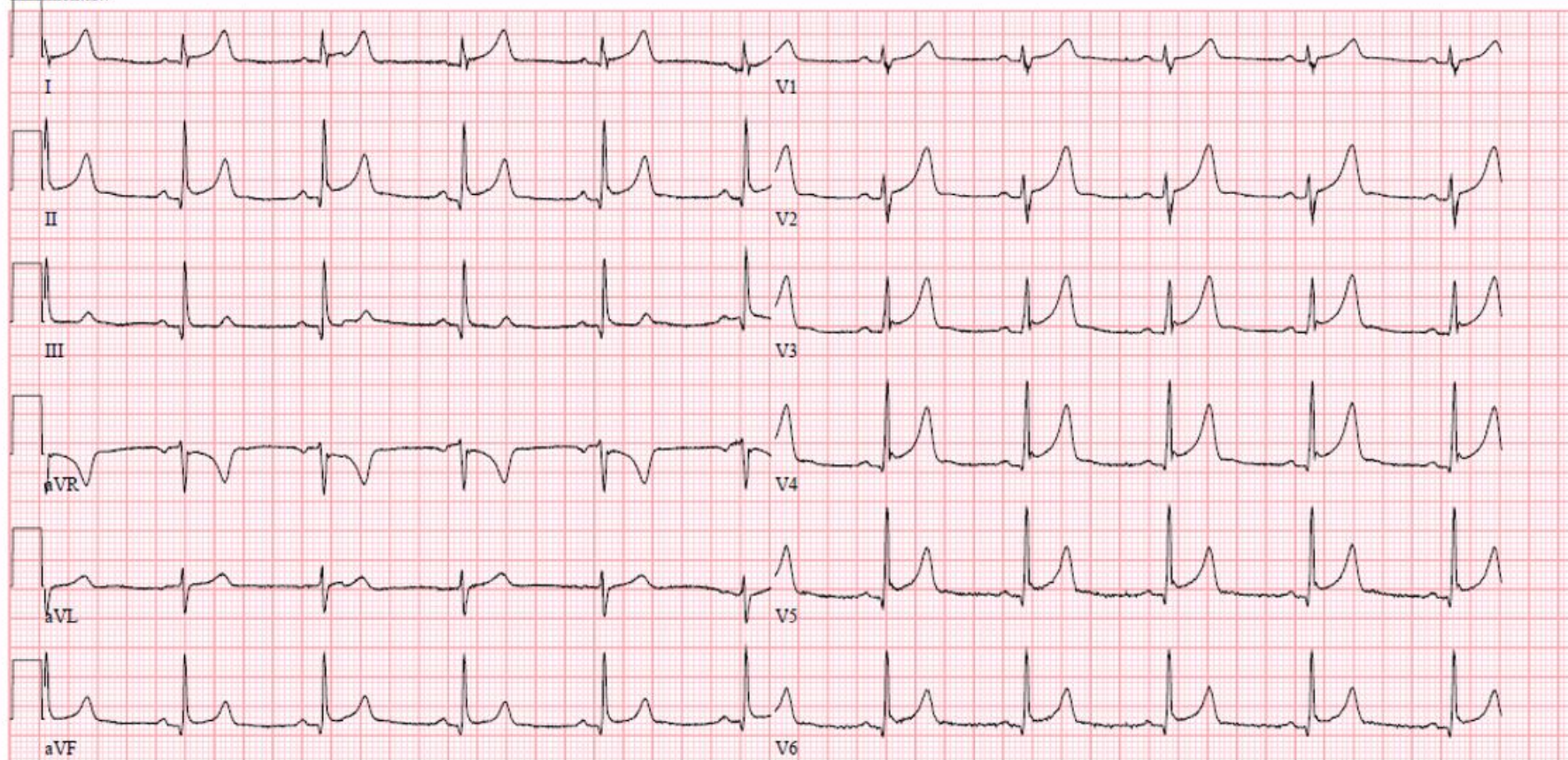


Brystsmerter i 4 timer

Sinusrytme og perikardit

Kommentar:

Ubekræftet



Sygehistorie 4

En 18-årig mand er til helbredsundersøgelse i almen praksis inden underskrivelse af en kontrakt som professionel ungdomsfodboldspiller.

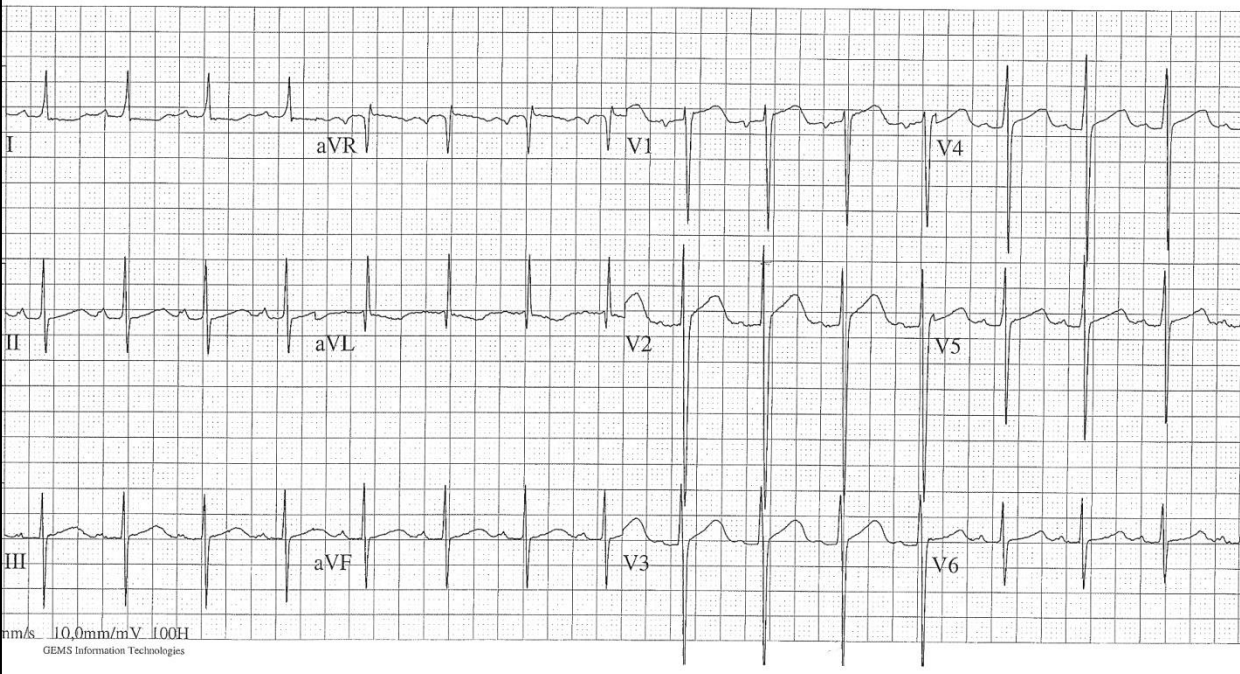
Du tager et EKG, som viser følgende:

Rutine EKG

Hypertrofi - venstre ventrikel

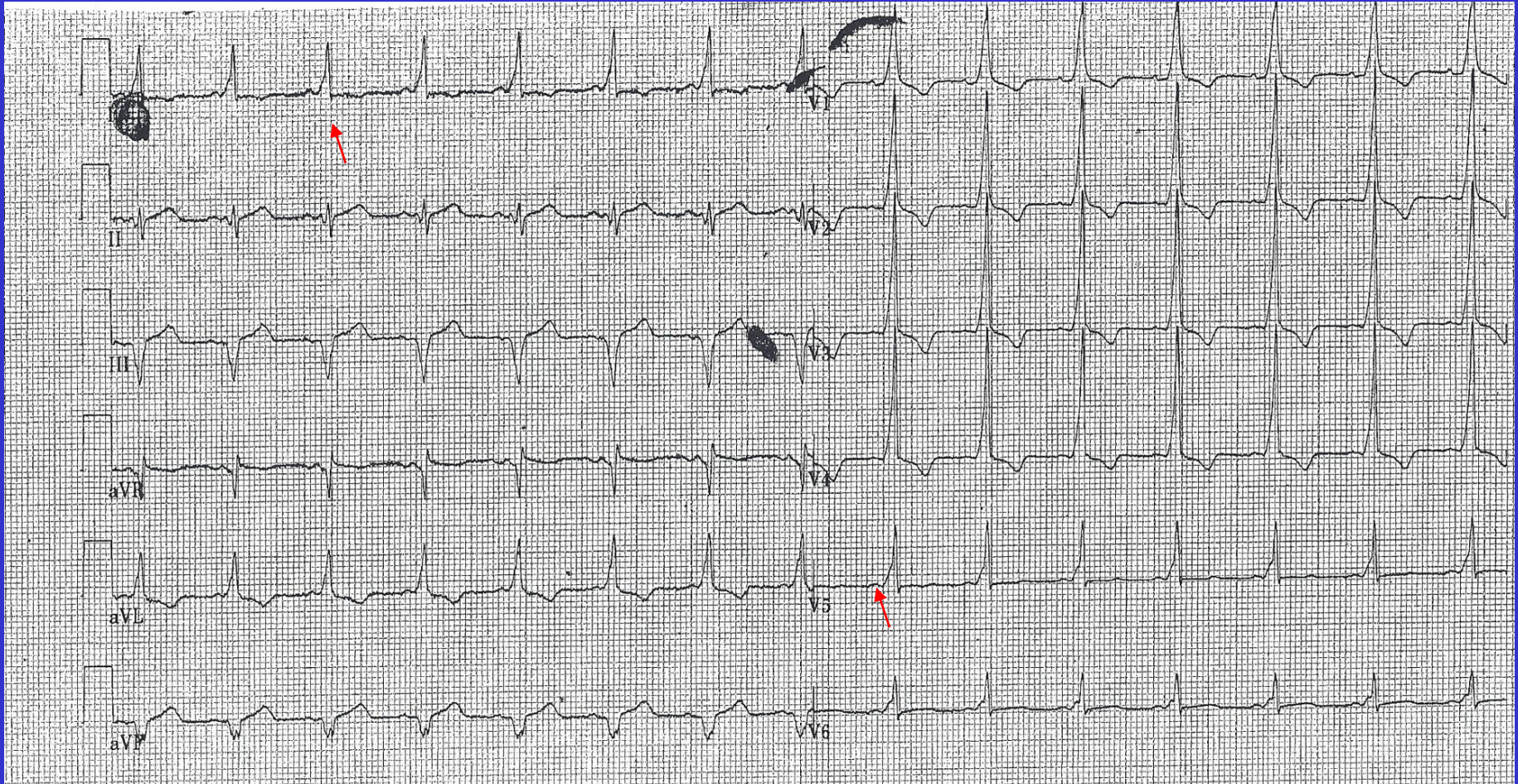
Ubekräftet

- **S-tak V1-V2 + R-tak V5-V6 >35 mm**
- **Venstre ventrikel hypertrofi**
- **Hypertrofisk Kardiomyopati**



Routine EKG

Wolff Parkinson White



Sygehistorie - Hjertebanken - lipotymi WPW - antidrom takykardi

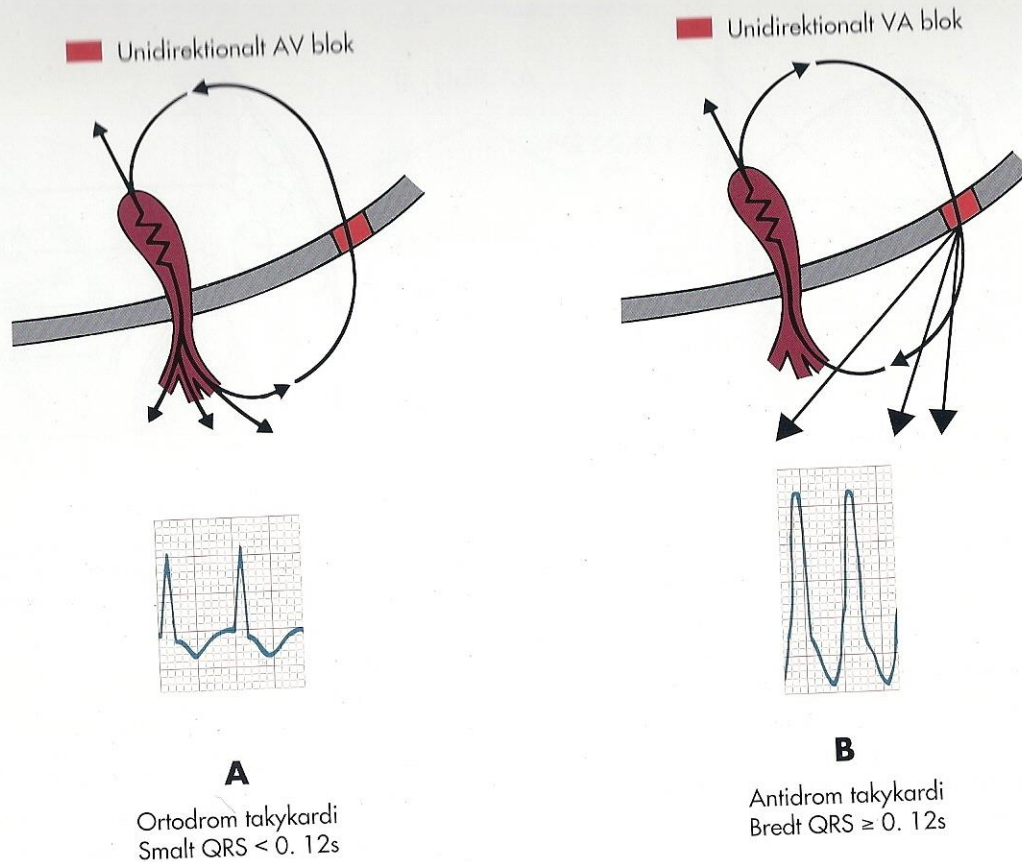
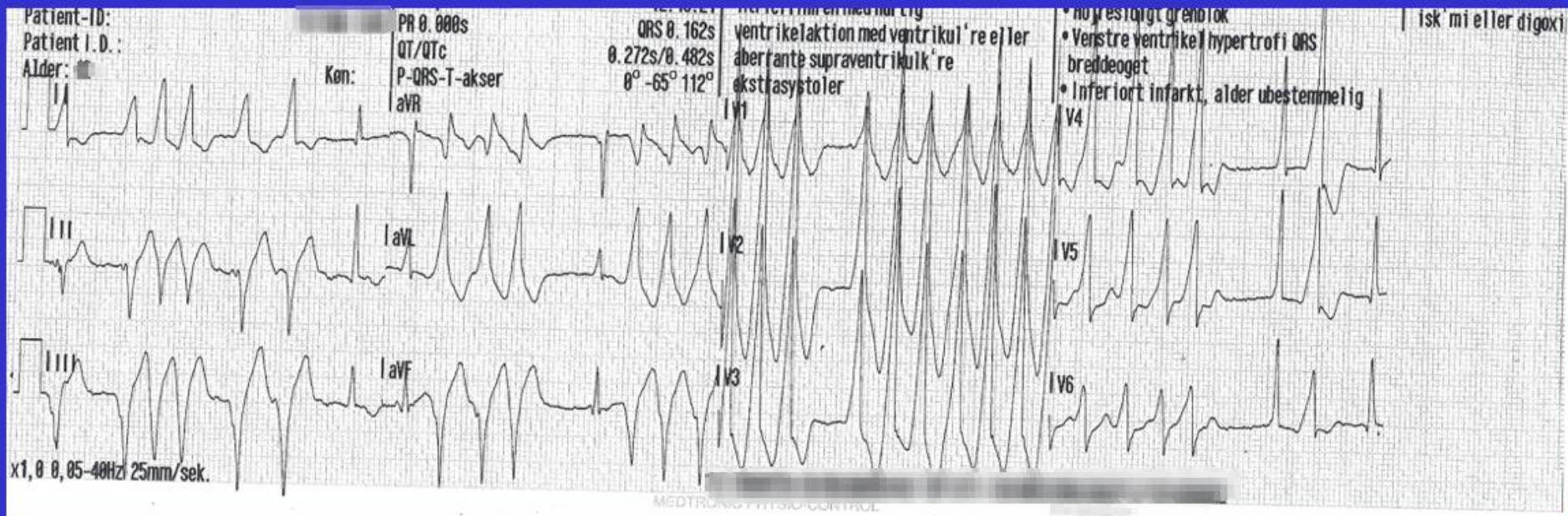


Fig. 7.1
Atrie-ventrikel takykardi: Ortodrom(A) og antidrom(B) takykardi.

Pseudo VT



Sygehistorie 5

Ung/Yngre mand/kvinde henvender sig i almen praksis efter alvorlig besvimelse.

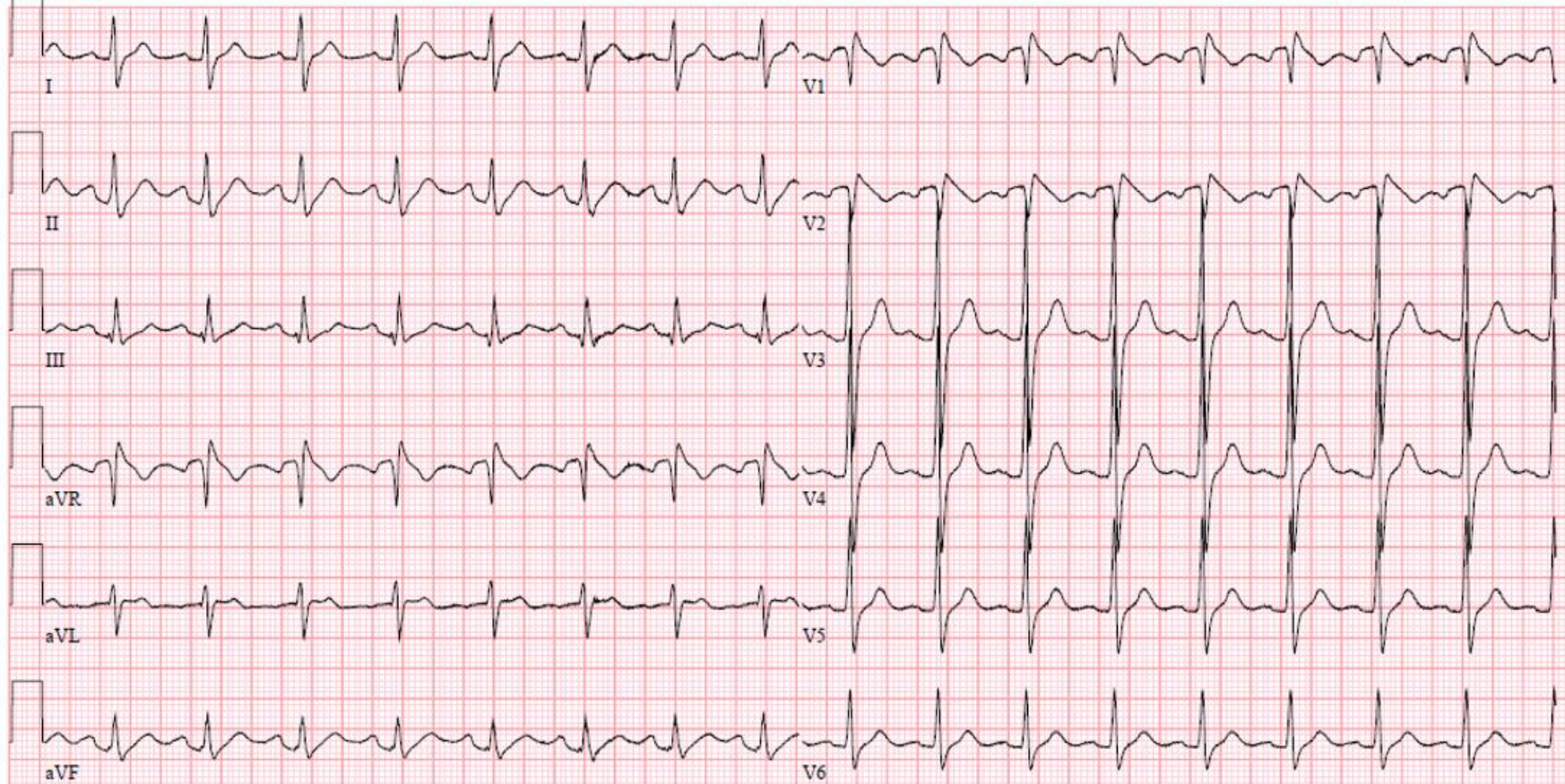
Du tager et EKG, som viser følgende:

18-årig mand med besvimmelse Brugada type 1 EKG

Test ind:

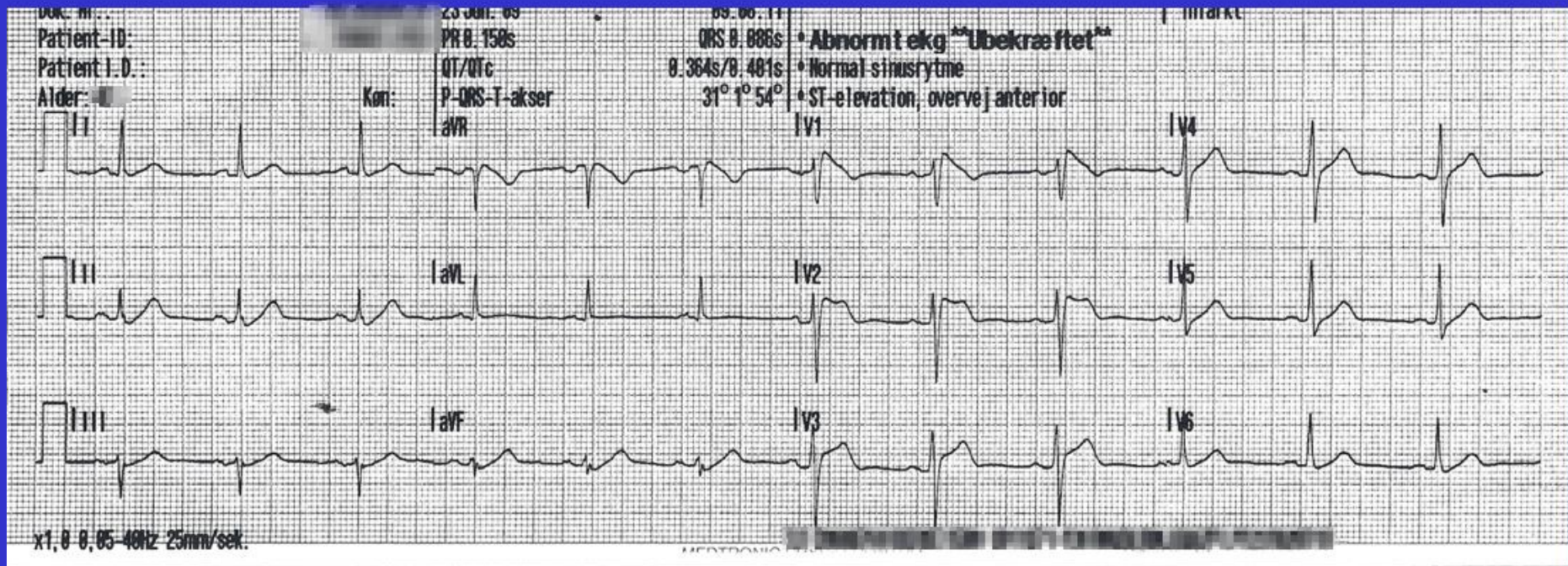
Ubekræftet

Kommentar::

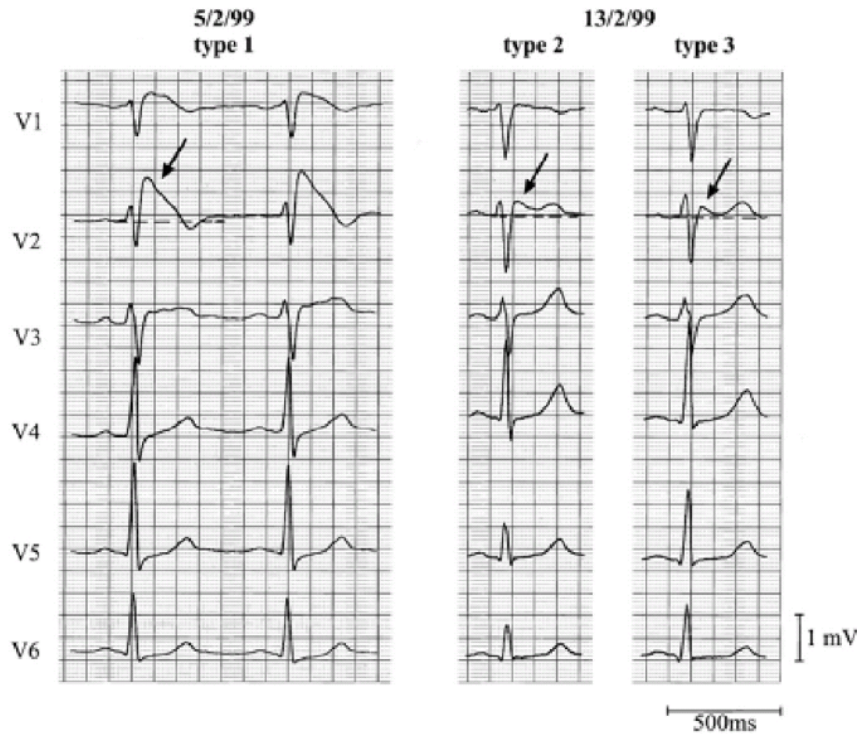


30-årig mand med feber og besvimmelse

Brugada type 1 EKG



Forskellige ST elevationsmønstre ved Brugada Syndrom (henholdsvis type 1, 2 og 3)



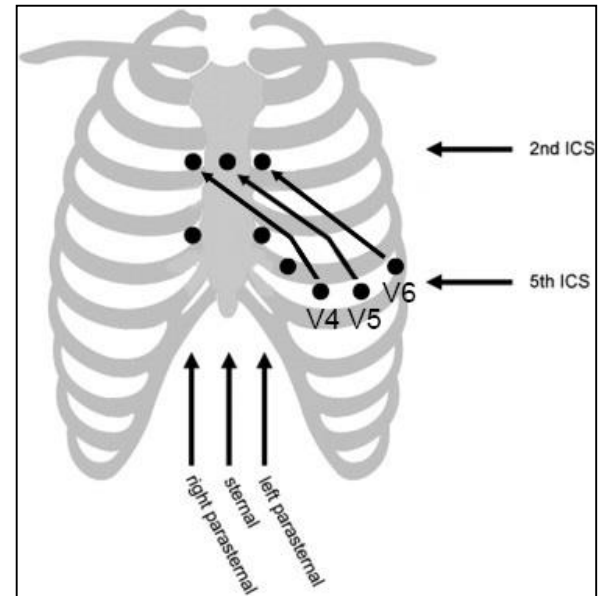
Type 1 BS forandringer er "coved type" ST elevation ($> 2 \text{ mm}$ (0.2 mV)) efterfulgt af en negativ T tak.

Type 2 BS forandringer har et sadde-formet udseende med høj afgang af ST segmentet ($> 2 \text{ mm}$) og en "bakke-dal" (trough værdi mellem de 2 toppe i "saddelen") med $> 1 \text{ mm}$ ST-elevation efterfulgt af pos. eller bifasisk T tak.

Type 3 BS forandringer findes som enten coved eller sadde-formet ST elevation ($< 1 \text{ mm}$)

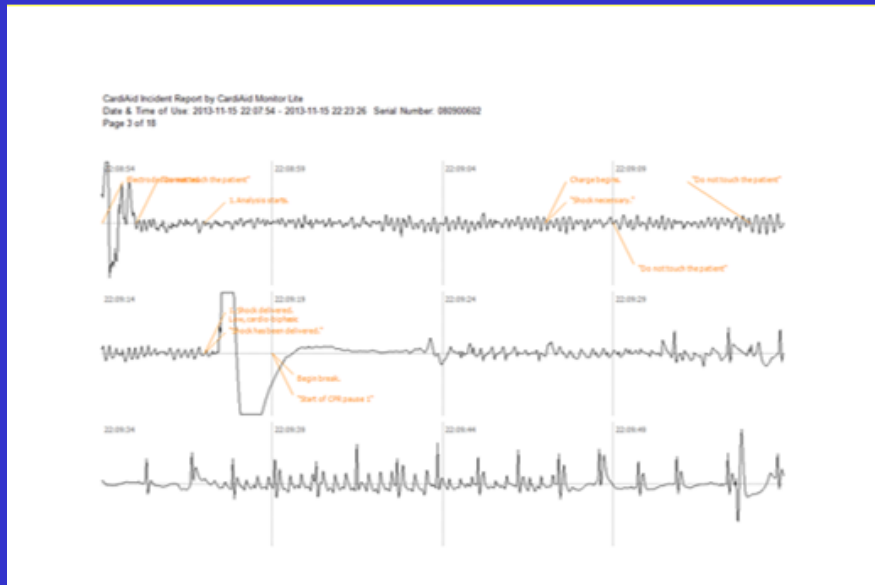
Indgift af klasse I antiarytmika (Natriumkanal-blokkere) kan fremkalde eller accentuere disse EKG forandringer.

Ved udredning for Brugada Syndrom anvendes EKG med eleveret elektrode placering



42-årig mand hjertestop i hjemmet

Brugada syndrom



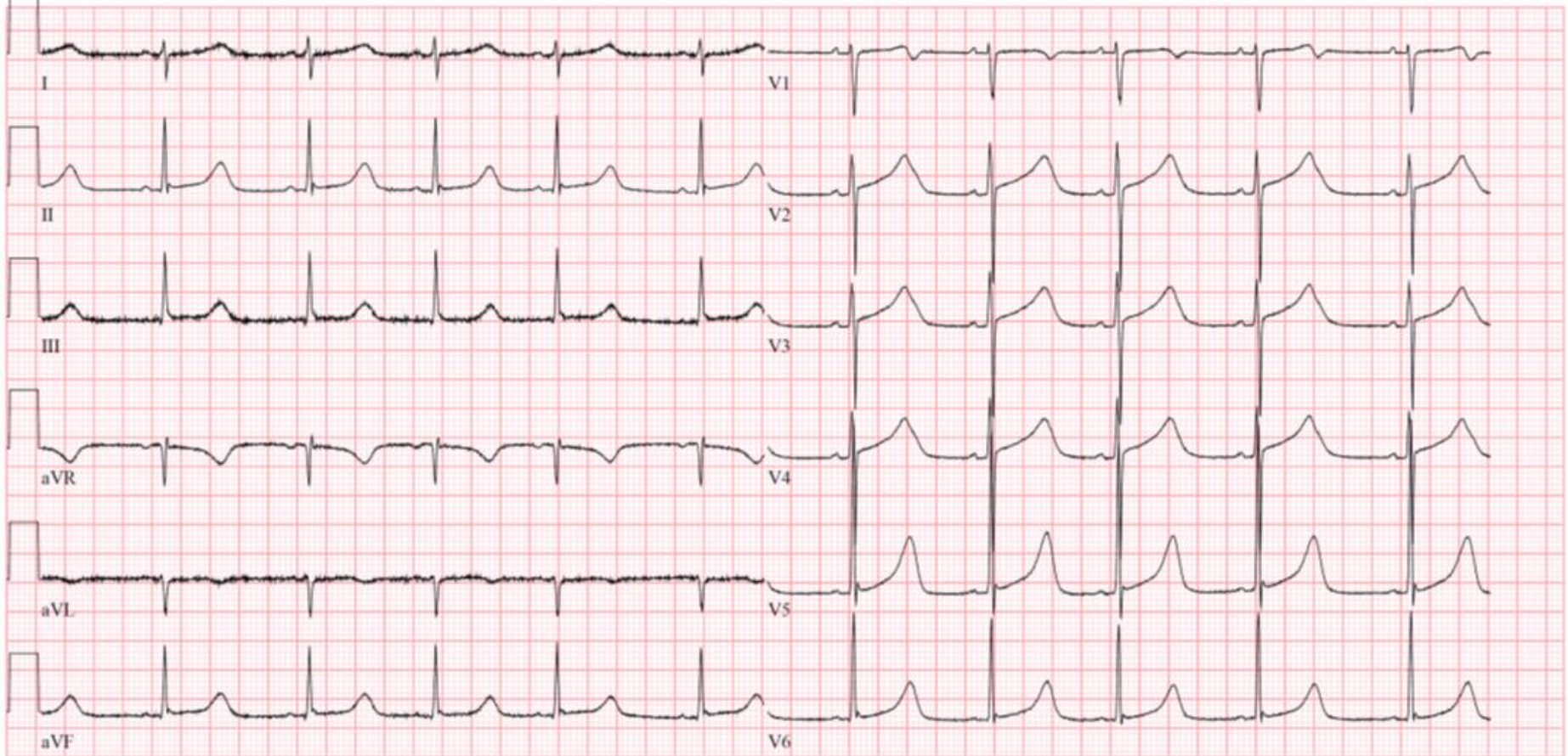
- Unnormal vejrtrækning
- Hjertestop – stødbar rytme
- Normal hjertescanning
- Normal kranspulsåre undersøgelse
- Hjertestarter (ICD)

10-årig pige besvimet Langt QT interval

Test md:

Ubekræftet

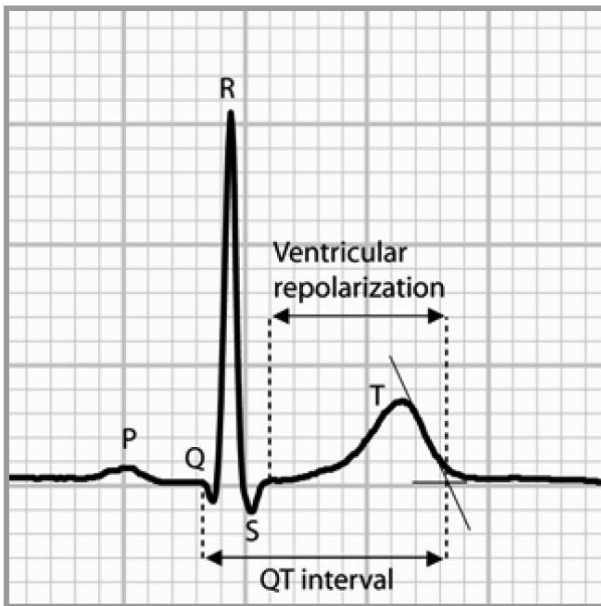
Kommentar: :



Langt QT-interval

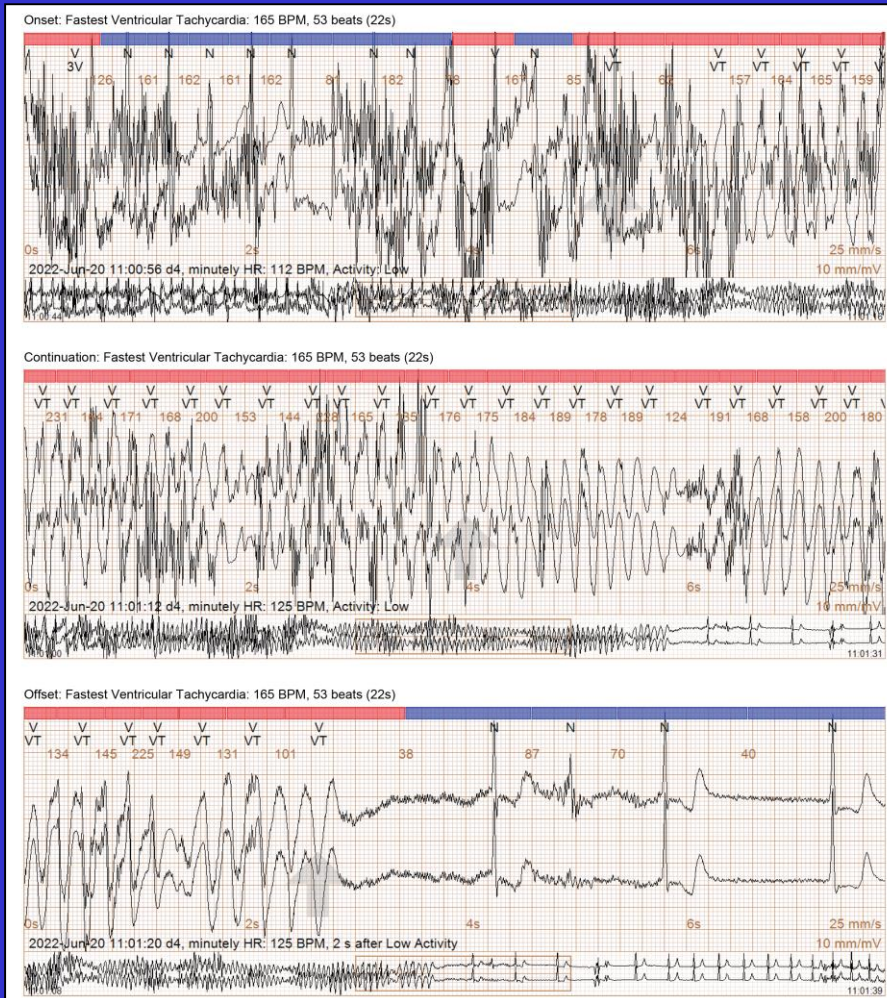
Hvad er QT-interval?

Figur 4. QT intervallet målet med »tangente-metoden«.



- Ventriklernes depolarisering og repolarisering
- Varierer med pulsen
- Lad patienten hvile inden EKG (optimalt puls = 60)
- Middelværdi af mindst 3 målinger i enten afledning II, V2 eller V5
- Korrigeres til QTc

Pocket EKG - 10-årig - LQT- besvimmelse Torsade de pointes VT



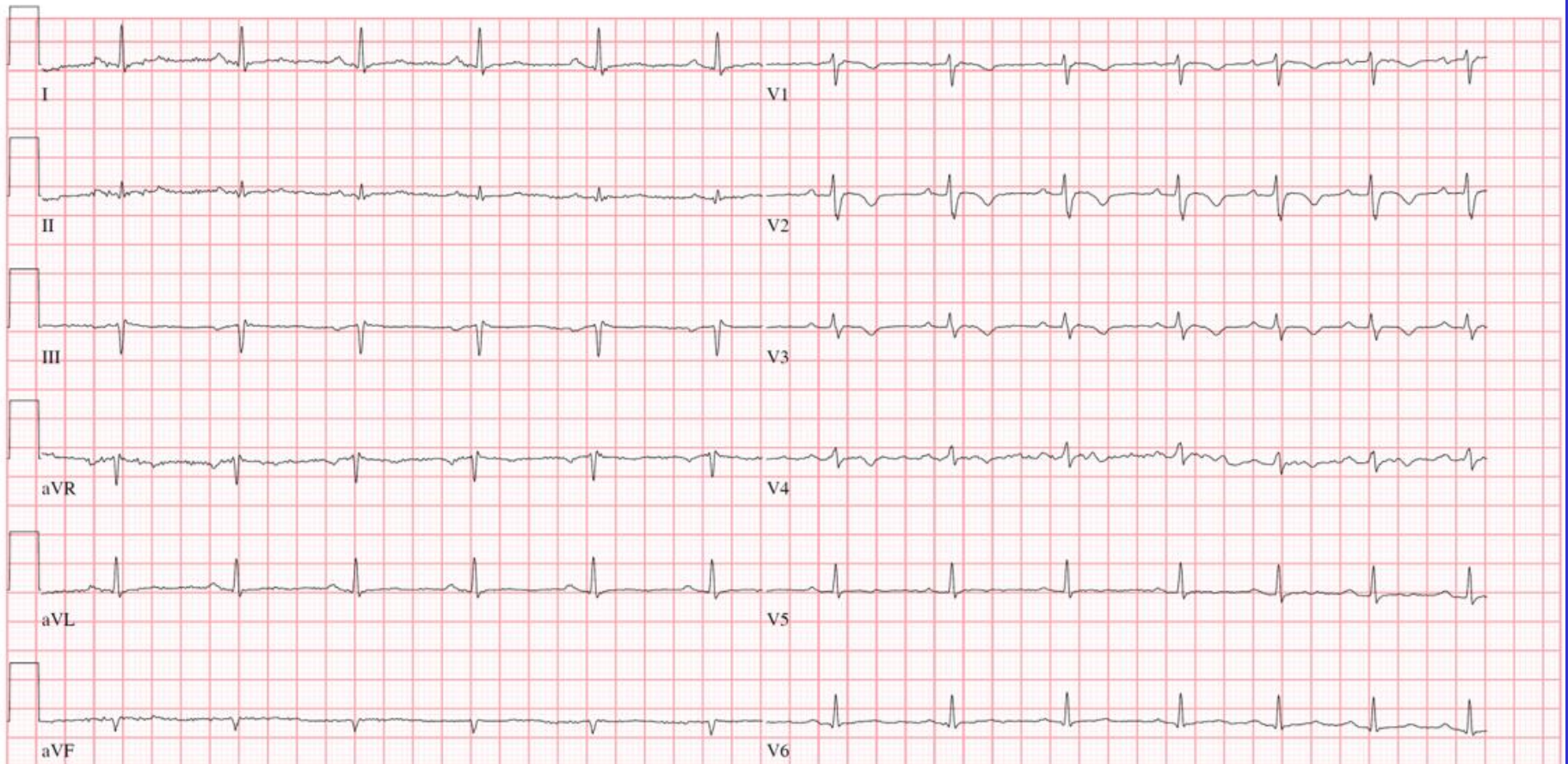
EKG - 20 årig mand - fodboldspiller - besvimmelse

Arrytmogen højre ventrikel kardiomyopati

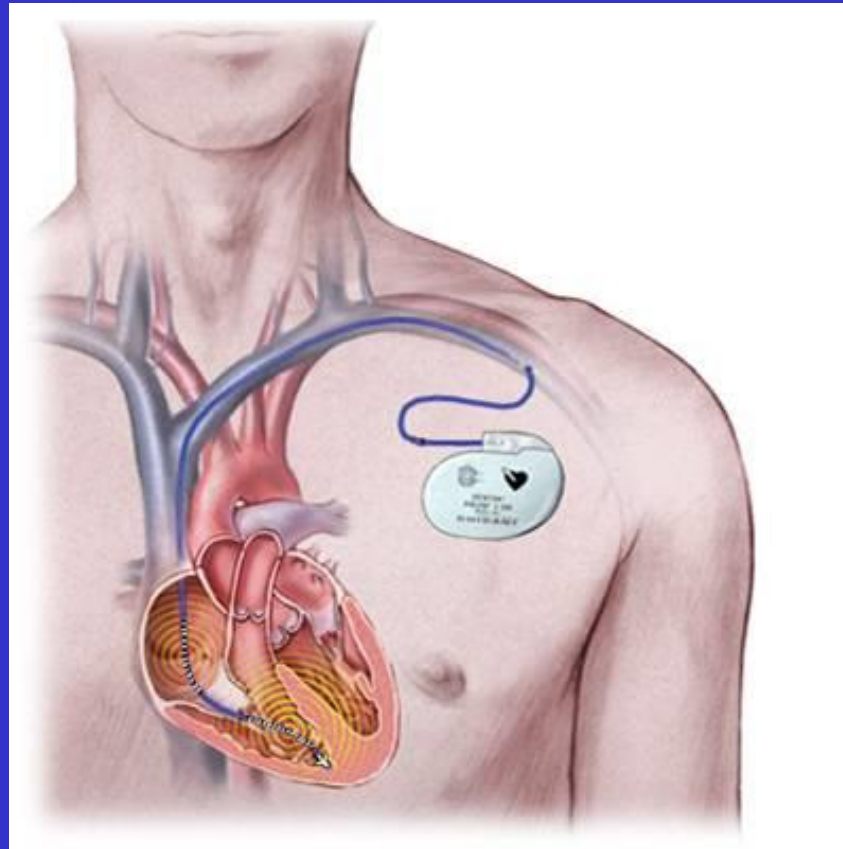
Tekniker:
Test ind:

Henvist af:

Ubekræftet



Implantable Cardioverter Defibrillator (ICD) Enkelt kammer



Tak for opmærksomheden !