LIETUVOS SVEIKATOS MOKSLŲ UNIVERSITETAS
MEDICINOS AKADEMIJA
MEDICINOS FAKULTETAS
RADIOLOGIJOS KLINIKA

Rugilė Valentinaitė

Baigiamasis magistro darbas

UG IR MRT TYRIMŲ VERTĖ DIAGNOZUOJANT ENDOMETRIOZĘ

Medicinos studijų programa

Mokslinė vadovė: doc. Vaida Atstupėnaitė

Kaunas, 2023

TURINYS

1. SANTRAUKA 3
2. PADĖKA 6
3. ETIKOS KOMITETO LEIDIMAS 6
4. SANTRUMPOS 7
5. SĄVOKOS 8
6. ĮVADAS 9
7. DARBO TIKSLAS IR UŽDAVINIAI 10
8. LITERATŪROS APŽVALGA 11
8.1 Endometriozės patogenezė 11
8.2 Endometriozės epidemiologija ir rizikos veiksniai 11
8.3 Endometriozės klasifikacija 12
8.4 Endometriozės klinikinė išraiška 14
8.5 Endometriozės diagnostika 14
8.5.1 Endometriozės diagnostika UG tyrimo metodu 15
8.5.2 Endometriozės diagnostika MRT tyrimo metodu 16
8.5.3 Diagnostinė laparoskopija 18
8.6 Endometriozės gydymo taktika 19
9. TYRIMO METODIKA IR METODAI 20
10. REZULTATAI 22
10.1 Demografiniai duomenys, endometriozės tipai ir klinika 22
10.2 Endometriozės radiniai nustatyti UG 23
10.3 Endometriozės radiniai nustatyti MRT 24
10.4 Radiologinių tyrimų diagnostinės vertės parametrai 25
11. REZULTATŲ APTARIMAS 27
12. IŠVADOS 30
13. PRAKTINĖS REKOMENDACIJOS 31
14. LITERATŪROS SĄRAŠAS 32

1. SANTRAUKA

Rugilė Valentinaitė „UG ir MRT tyrimų vertė diagnozuojant endometriozę“.

Tyrimo tikslas: Nustatyti UG ir MRT tyrimų vertę diagnozuojant endometriozę.

Uždaviniai: 1. Išanalizuoti UG nustatytus endometriozės židinius. 2. Išanalizuoti MRT nustatytus endometriozės židinius. 3. Apskaičiuoti UG diagnostinės vertės parametrus nustatant endometriozės židinius. 4. Apskaičiuoti MRT diagnostinės vertės parametrus nustatant endometriozės židinius. 5. Palyginti tarpusavyje UG ir MRT diagnostinės vertės parametrus.

Metodai ir tyrimo dalyviai: Buvo atliktas retrospektyvinis tyrimas, kuriame išanalizuotos 34 pacienčių, kurioms 2019-2022 metais LSMUL KK buvo diagnozuota endometriozė ir atliktas UG, MRT tyrimai, diagnostinė laparoskopija. Buvo vertinamas pacienčių amžius, klinikiniai duomenys, UG, MRT nustatytos endometriozės židinių lokalizacijos, diagnostinės vertės parametrai. Duomenų analizė atlikta „Microsoft Excel 2016“, „IBM SPSS Statistics 20“ programomis.

Tyrimo rezultatai: Pacienčių amžiaus vidurkis buvo 35,71± 2,54 metai. Pagrindinis nusiskundimas tirtoje populiacijoje buvo mažojo dubens skausmas, antras pagal dažnumą nusiskundimas buvo šlapinimosi ir tuštinimosi sutrikimai (44,1 proc.). UG tyrimu daugiausiai buvo nustatyta kiaušidžių endometriozė. Kairės kiaušidės endometriozė nustatytas beveik 61,8 proc. pacienčių, dešinės 50 proc. MRT tyrimu kairės kiaušidės endometrioma buvo rasta 55,9 proc. pacienčių, dešinės kiaušidės 50 proc. Kita dažna giliosios endometriozės lokalizacija buvo *torus uterinus* (50 proc.), rektouterinis tarpas (50 proc.) ir retrocervikalinis tarpas (47,1 proc.). Židiniai rektovaginaliniame tarpe rasti penktadaliui tirtų moterų.

Išvados: 1. UG tyrimu dažniausiai buvo nustatyti endometriozės židiniai kiaušidėse. 2. MRT tyrimu dažniausiai buvo nustatyti endometriozės židiniai kiaušidėse, retrocervikaliniame, rektouteriniame tarpuose, *torus uterus* zonoje. 3. Diagnozuojant endometriomas UG jautrumas buvo 93 proc., specifiškumas 87 proc. Mažojo dubens pilvaplėvės UG jautrumas buvo 32 proc., specifiškumas 86 proc. Žarnų endometriozės UG jautrumas buvo 36 proc., specifiškumas 87 proc. Tiesiosios žarnos ir makšties pertvaros ir makšties UG jautrumas buvo 23 proc., specifiškumas 96 proc. Kiaušintakių endometriozė UG jautrumas buvo 25 proc., specifiškumas 100 proc. 4. Diagnozuojant endometriomas MRT jautrumas buvo 96 proc., specifiškumas 100 proc. Mažojo dubens pilvaplėvės MRT jautrumas buvo 92 proc., specifiškumas 67 proc. Žarnų endometriozės MRT jautrumas buvo 90 proc., specifiškumas 91 proc. Tiesiosios žarnos ir makšties pertvaros ir makšties MRT jautrumas buvo 82 proc.,

specifiškumas 87 proc. Kiaušintakių endometriozė MRT jautrumas buvo 50 proc., specifiškumas 95,5 proc. 5. Lyginant UG ir MRT diagnostinės vertės parametrus buvo nustatyta, jog tyrimų jautrumas diagnozuojant endometriomas buvo panašus, tačiau MRT specifiškumas, TPV ir NPV buvo aukštesni. Vertinant žarnų endometriozę MRT buvo jautresnis ir specifiškesnis radiologinis diagnostikos metodas nei UG tyrimas. UG jautrumas diagnozuojant mažojo dubens pilpaplėvės, žarnų, tiesiosios žarnos ir makšties pertvaros ir makšties bei kiaušintakių endometriomas buvo žemas lyginant su MRT jautrumu. MRT tikslumas diagnozuojant visų tirtų lokalizacijų buvo aukštesnis nei UG.

SUMMARY

Rugilė Valentinaitė "The Diagnostic Value of US and MRI Findings in the Diagnosis of Endometriosis"

Purpose of the study: To determine the value of UG and MRI findings in the diagnosis of endometriosis.

Tasks: 1. To analyse endometriosis foci localization with US. 2. To analyse endometriosis foci localization with MRI. 3. To evaluate the diagnostic test parameters of US. 4. To evaluate the diagnostic test parameters of MRI. 5. To compare the diagnostic value parameters of US and MRI.

Methods: A retrospective study was conducted, which analysed 34 patients who had endometriosis diagnosis and underwent US, MRI, and diagnostic laparoscopy at LSMUL KK in 2019-2022. The age of the patients, clinical data, US and MRI endometriosis foci localization, diagnostic test parameters were evaluated. Data analysis was performed using Microsoft Excel 2016, IBM SPSS Statistics 20 programs.

Results: The patients average age was 35.71 ± 2.54 years. The main complaint in the studied population was small pelvis pain, second most common complaint was urination and defecation disorders, detected in 44.1%. Most common location detected by US was ovaries. Endometriosis of the left ovary was found in 61.8% patients, right ovary 50%. In MRI left ovary endometrioma was detected in 55.9% of patients, right ovary 50%. Other frequent localization of deep endometriosis was torus uterinus (50%), rectouterine space (50%) and retrocervical space (47.1%), rectovaginal endometriosis foci were found in 20 %.

Conclusions: 1. The most common endometriosis locations detected by US were ovaries. 2. The most common endometriosis locations detected by MRI were ovaries, retrocervical, rectouterine spaces, torus uterus. 3. Endometrioma US sensitivity was 93%, specificity 87%. Pelvic peritoneum US

sensitivity was 32%, specificity 86%. Intestinal endometriosis US sensitivity was 36%, specificity 87%. Rectal, vaginal septum and vaginal US sensitivity was 23%, specificity 96%. Fallopian tube endometriosis US sensitivity was 25%, specificity 100%. 4. Endometrioma MRI sensitivity was 96%, specificity 100%. Pelvic peritoneum MRI sensitivity was 92%, specificity 67%. Intestinal endometriosis MRI sensitivity was 90%, specificity 91%. Rectal, vaginal septum and vaginal MRI sensitivity was 82%, specificity 87%. Fallopian tube endometriosis MRI sensitivity was 50%., specificity 95.5%. 5. Comparing the diagnostic test parameters of US and MRI, it was found that the sensitivity of both tests in diagnosing endometriomas was similar, but the specificity, PPV and NPV of MRI were higher. In the evaluation of intestinal endometriosis, MRI is a more sensitive and specific radiological diagnostic method than US imaging. The sensitivity of US of the pelvic peritoneum, bowel, rectum, vaginal septum and vagina, and fallopian tubes endometriosis was low compared to the sensitivity of MRI. The accuracy of MRI in the diagnosis of all studied localizations was higher than US.

2. PADĖKA

Nuoširdžiai dėkoju savo darbo vadovei doc. dr. Vaidai Atstupėnaitei už pagalbą ruošiant bagiamąją magistro darbą.

3. ETIKOS KOMITETO LEIDIMAS

Interesų konfliktas. Interesų konflikto nebuvo.
Etikos komiteto leidimas. Lietuvos sveikatos mokslų universiteto bioetikos centras.

Leidimo numeris : BEC-MF-300
Leidimo išdavimo data : 2022-03-29

4. SANTRUMPOS

UG - ultragarso tyrimas

MRT - magnetinio rezonanso tomografija

TVUG - transvaginalinis ultragarso tyrimas

SI - signalo intensyvumas

NVNU - nesteroidiniai vaistai nuo uždegimo

LSMU KK - Lietuvos sveikatos mokslų universiteto ligoninė Kauno klinikos

LSMU - Lietuvos sveikatos mokslų universitetas

LIS - ligoninės informacinė sistema

TPV- teigiama prognostinė vertė

NPV - neigiama prognostinė vertė

N80.1 - TLK-10-AM kodas „Kiaušidės endometriozė“

N80.2 -TLK-10-AM kodas „Kiaušintakio endometriozė“

N80.3 - TLK-10-AM kodas „Mažojo dubens pilvaplėvės endometriozė“

N80.4 - TLK-10-AM kodas „Tiesiosios žarnos ir makšties (rektovaginalinės) pertvaros ir makšties endometriozė“

N80.5 - TLK-10-AM kodas „Žarnų endometriozė“

N80.8 - TLK-10-AM kodas „Kita endometriozė“

N80.9 - TLK-10-AM kodas „Endometriozė, nepatikslinta“

5. SĄVOKOS

Teigiama prognostinė vertė (TPV) - tikimybė, kad žmogus serga, jei diagnostinis testas yra teigiamas, tai yra sergančių asmenų, kurių testas teigiamas, ir visų tirtų asmenų, kurių testas teigiamas, santykis. Juo testas specifiškesnis, tuo didesnė TPV.

Neigiama prognostinė vertė (NPV) - tikimybė, kad žmogus sveikas, jei diagnostinis testas yra neigiamas, Tai yra sveikų asmenų, kurių testas neigiamas, ir visų tirtų asmenų, kurių testas neigiamas, santykis. Juo testas jautresnis, tuo didesnė NPV.

Tyrimo metodo jautrumas - tai rodiklis, apibūdinantis diagnostikos metodo tikslumą ir rodantis tikimybę, jog sergančio žmogaus tyrimo duomenys patvirtina ligą.

Tyrimo metodo specifiškumas - tai rodiklis, apibūdinantis diagnostikos metodo tikslumą ir rodantis tikimybę, kad sveiko žmogaus tyrimo duomenys patvirtina, jog jis tikrai yra sveikas.

Tyrimo metodo tikslumas - tai rodiklis, apibūdinantis diagnostikos metodo tikslumą atskiriant sergantį žmogų nuo sveiko.

TLK-10-AM - Pasaulio sveikatos organizacijos Tarptautinė statistinė ligų ir sveikatos sutrikimų klasifikacija, dešimtasis leidimas, Australijos modifikacija.

6. ĮVADAS

Endometriozė - gimdos gleivinės ir stromos audinio išvešėjimas už gimdos ribų. Endometrioze serga maždaug 5-10 proc. vaisingo amžiaus moterų [1]. Endometriozės židiniai skatina uždegiminį procesą dėl kurio atsiranda sąaugos, dėl susidariusių sąaugų moteris gali tapti nevaisinga. Dažnai moterys turi įvairių nusiskundimų, dažniausi: skausmas, dismenorėja, šlapinimosi ir tuštinimosi sutrikimai [2]. Dėl nuolat varginančių nusiskundimų moterys negali gyventi pilnavertiško gyvenimo. Atliktų tyrimų duomenimis buvo nustatyta, jog endometriozės diagnozė yra nustatoma praėjus vidutiniškai dešimt metų nuo simptomų pradžios [1].

Dažniausiai endometriozė yra nustatoma kiaušidėse, tačiau židiniai taip pat nustatomi ant žarnos sienelės, kiaušintakių, šlapimo pūslės, makšties ir kitose mažojo dubens lokalizacijose. Židiniai gali būti randami ir už mažojo dubens ribų - ant pilvo sienos, diafragmos, tačiau ši endometriozės forma yra reta [3]. Liga dažniausiai diagnozuojama remiantis klinikiniais ir ultragarsinio (UG) tyrimo duomenimis, esant sudėtingesnei formai gali būti atliekamas magnetinio rezonanso tomografijos (MRT) tyrimas. Radiologiniai tyrimo metodai yra naudingi ligos diagnozei patvirtinti, jie yra neinvaziniai, gana greitai atliekami ir pakankamai tikslūs. Laparoskopija yra laikoma auksiniu endometriozės diagnostikos standartu, tačiau tai yra brangus, invazinis tyrimo metodas, todėl vis dažniau moterims, kurioms nesiekiama chirurgiškai šalinti endometriozės židinių, atliekami tik radiologiniai tyrimo metodai [4].

Dažnai liga yra diagnozuojama jau pažengusioje stadijoje, todėl esant endometriozės įtarimui gali būti atliekami neinvaziniai tyrimo metodai, tokie kaip UG ir MRT, kurie padėtu diferencijuoti ligas, nustatyti endometriozę ankstyvoje stadijoje. Taigi, savalaikė endometriozės diagnostika yra svarbi diagnostinė problema. Atliktu tyrimu siekiama išsiaiškinti UG ir MRT dažniausiai nustatomas endometriozės lokalizacijas, bei nustatyti minėtų tyrimo metodų diagnostinės vertės parametrus, lyginant su auksiniu standartu - laparoskopijos duomenimis.

7. DARBO TIKSLAS IR UŽDAVINIAI

Darbo tikslas: Nustatyti UG ir MRT tyrimų vertę diagnozuojant endometriozę.

Darbo uždaviniai:

1. Išanalizuoti UG nustatytus endometriozės židinius.
2. Išanalizuoti MRT nustatytus endometriozės židinius.
3. Apskaičiuoti UG diagnostinės vertės parametrus nustatant endometriozės židinius.
4. Apskaičiuoti MRT diagnostinės vertės parametrus nustatant endometriozės židinius.
5. Palyginti tarpusavyje UG ir MRT diagnostinės vertės parametrus.

8. LITERATŪROS APŽVALGA

8.1 Endometriozės patogenezė

Endometriozės patogenezė nėra visiškai žinoma. Plačiausiai žinomos trys teorijos: transplantacinė, embrioninė bei limfagyslių, kraujagyslių, ir limfagyslių metaplazijos teorija. Pirmoji transplantacinė teorija teigia, kad dalis atsisluoksniavusios gimdos gleivinės pro kiaušintakius patenka į pilvo ertmę ir implantuojasi kiaušidėse, kiaušintakiuose, pilvaplėvėje, ant žarnų sienelės. Embrioninė teorija remiasi tuo, kad embrioninės ląstelės iš Miulerio latako patenka už gimdos ir ten įsitvirtina, vėliau brendimo laikotarpiu stimuliuojant estrogenui susiformuoja endometriozės židinys [5]. Trečioji teorija - atsisluoksniavusi gimdos gleivinė keliauja į sarginį limfmazgį, tokiu būdu patenka į limfagysles ir gali būti išnešiota į kitas kūno dalis [6]. Buvo pastebėta, kad endometriozės išsivystymui didelę įtaką turi endokrininis ir imuninis atsakas. Moterys, sergančios endometrioze, turi per mažą kiekį progesterono arba atsparumą jam, taip pat per didelį jautrumą estrogeno aktyvumui. Imuninės sistemos reguliacijos sutrikimai turi įtakos šios ligos išsivystymui. Buvo pastebėta, kad sunkia endometriozės forma sergančios moterų T limfocitai silpniau reaguoja į endometriumo ląsteles, nei moterų, kurios yra sveikos. Ląstelės negeba atpažinti ektopinių endometriumo ląstelių ir jas sunaikinti. Endometriozės židiniai sintetina C-C chemokinus, kurie dar labiau aktyvuoja endometriozės vystymąsi ir skatina atsirasti dubens ertmėje skysčio, kuriame yra prouždegiminių citokinų ir interliaukinų [7].

Endometriozės patogenezė yra kompleksinė ir pilnai neišnagrinėta. Siekiant detaliau ją pažinti reikalingi papildomi moksliniai tyrimai.

8.2 Endometriozės epidemiologija ir rizikos veiksniai

Pasaulyje endometrioze serga apie 10 proc. vaisingo amžiaus moterų, tai sudaro apie 190 milijonų moterų [8].

Ligos simptomai kartais būna nespecifiniai, liga gali pasireikšti asimptomine forma, todėl endometriozė nėra lengvai diagnozuojama, dažniausiai ji yra nustatoma pažengusioje stadijoje. Literatūros duomenimis asimptomine forma gali sirgti nuo 1 proc. iki 7 proc. moterų [9]. Nuo 2014 iki 2021 metų Lietuvoje endometriozės sergamumas nežymiai didėjo, liga susirgo 5-6 moterys 1000 gyventojų kiekvienais metais (1 pav.) [10]. Endometriozės rizikos veiksniai skirstomi į prenatalinio, vaikystės ir paauglystės bei pilnametystės laikotarpius. Prenataliniai rizikos veiksniai yra motinos dietilstilbestrolio (sintetinio estradiolio) vartojimas bei per mažas nėščiosios svoris nėštumo metu.

Vaikystės ir paauglystės laikotarpiu pagrindiniai rizikos veiksniai yra ankstyva menarchė bei trumpesnis nei 26 dienų menstruacinis ciklas - siejama su didesniu estrogeno išsiskyrimu. Aukštesnės paauglės turi didesnę tikimybę susirgti endometrioze, nes augimo hormonas aktyvina estrogeno gamyba. Pilnametystės laikotarpiu pagrindiniai rizikos veiksniai yra trumpesnis nei 26 dienų menstruacinis ciklas, mažesnis kūno masės indeksas, kontraceptinių tablečių nevartojimas [11].

Dėl skirtingos pasireškiančios klinikinės išraiškos endometriozės epidemiologija nėra aiški. Dažniausi rizikos veiksniai yra endogeninio arba egzogeninio estrogeno padidėjęs poveikis.

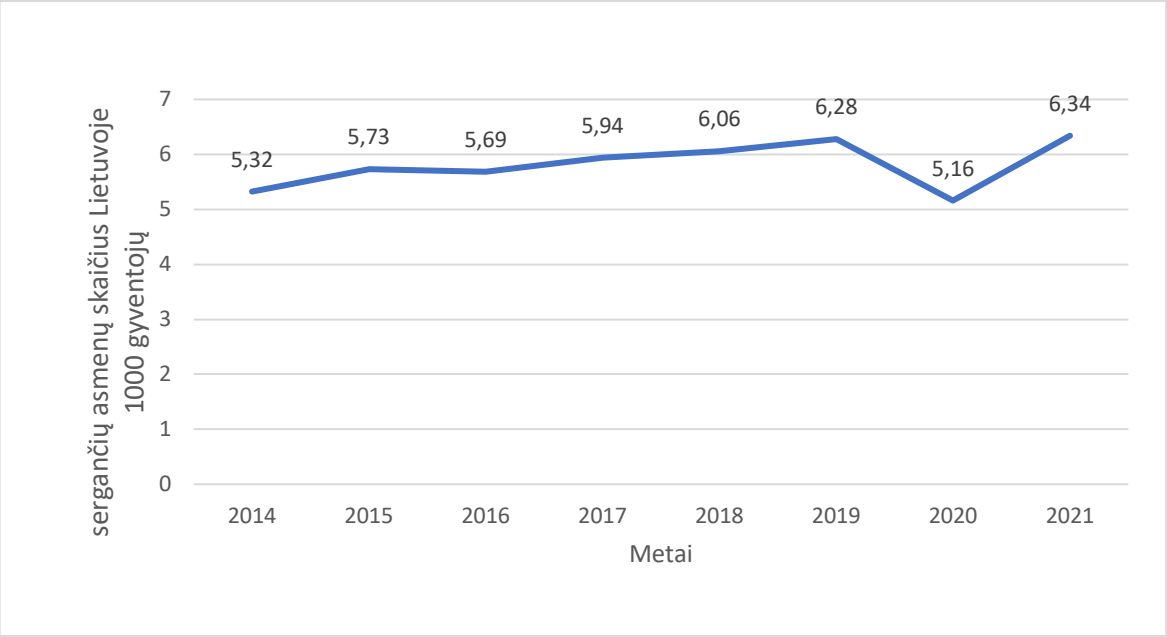

1 pav. Endometriozės susirgimų skaičius [10]

8.3 Endometriozės klasifikacija

Pagrindinės endometriozės formos yra kiaušidžių cistos, pilvaplėvės ir gilioji endometriozė. Daugiau nei 50 proc. Endometriozės židinių randama kiaušidėse, kita dažna lokalizacija yra uterosakraliniai raiščiai, Duglaso ertmė [12].

Yra kelios endometriozės klasifikacijos. Pagal Sampson endometriozė yra skirstoma į vidinę - židiniai formuojasi gimdos ertmėje, dar kitaip vadinama adenomiozę ir išorinę - židiniai formuojasi už gimdos [13]. Pagal histologiją skirstoma į liaukinę, mukozinę ir peritoninę. Mukozinės ląstelės dažniausiai randamos endometriomose. Peritoninio tipo ląstelės yra skirtingos morfologijos: fibrozinės, folikulinės, liaukinės. Liaukinio tipo ląstelės yra sudarytos iš skaidulinio – raumeninio audinio, jos dažniausiai formuoja giliosios endometriozės židinius [14]. Atliekant chirurgines intervencijas yra naudojama Amerikos reprodukcinės medicinos asociacijos endometriozės klasifikacija, kuri parodo

ligos išplitimą ir židinių kiekį. Šioje sistemoje endometriozė skirstoma į keturis tipus, I-II tipai yra lengva, o III-IV pažengusi endometriozė (2 pav.). Endometriozės tyrėjų fondas sukūrė kitą giliosios endometriozės klasifikaciją ENZIAN 2012. Šioje klasifikacijoje galima lengvai įvertinti židinius rektovaginaliniame tarpe, raiščiuose, ant makšties ir tiesiosios žarnos. Abi sistemos buvo sukurtos siekiant parinkti tinkamiausią gydymą, įvertinti moters vaisingumą [15]. 2010 metais Adamson ir kiti bendraautoriai sukūrė papildomą klasifikaciją, siekiant įvertinti moterų vaisingumą, joje vertinami ne tik laparoskopiniai radiniai, bet ir nevaisingumo trukmė, amžius, ankstesni nėštumai [16].

Nei viena pateiktų klasifikacijų neparodo gydymo efektyvumo, skausmo intensyvumo, ligos aktyvumo, gyvenimo kokybės ar kitų svarbių faktorių, todėl šie skirstymai nėra pakankamai informatyvūs. Šiuo metu yra siekiama sukurti globaliai naudojamą ir informatyviausią sistemą.

(a) REVISED AMERICAN SOCIETY FOR REPRODUCTIVE MEDICINE CLASSIFICATION OF ENDOMETRIOSIS 1985

Patient's Name _____ Date: _____

Stage I (Minimal)	1-5	Laparoscopy_____Laparotomy_____Photography_____
Stage II (Mild)	6-15	Recommended Treatment _____
Stage III (Moderate)	16-40	_____
Stage IV (Severe)	>40	
Total _____	Prognosis _____	

	ENDOMETRIOSIS	< 1 cm	1 – 3 cm	> 3 cm
Peritoneum	Superficial	1	2	4
	Deep	2	4	6
Ovary	R Superficial	1	2	4
	Deep	4	16	20
	L Superficial	1	2	4
	Deep	4	16	20

	POSTERIOR CULDESAC OBLITERATION	Partial	Complete
		4	40

	ADHESIONS	< 1/3 Enclosure	1/3-2/3 Enclosure	> 2/3 Enclosure
Ovary	R Filmy	1	2	4
	Dense	4	8	16
	L Filmy	1	2	4
	Dense	4	8	16
Tube	R Filmy	1	2	4
	Dense	4	8	16
	L Filmy	1	2	4
	Dense	4*	8*	16

*If the fimbriated end of the fallopian tube is completely enclosed, change the point assignment to 16.

Additional Endometriosis: _____ Associated Pathology: _____

To Be Used with Normal Tubes and Ovaries

L R

To Be Used with Abnormal Tubes and/or Ovaries

L R

2 pav. Endometriozės klasifikacija pagal Amerikos reprodukcinės sveikatos asociaciją [17]

8.4 Endometriozės klinikinė išraiška

Endometriozės klinika yra labai įvairi, ji priklauso nuo endometriozės lokalizacijos, ligos trukmės, moters amžiaus. Simptomai būna labiausiai išreikšti moterims nuo 25 iki 35 metų, tačiau sirgti gali įvairaus amžiaus moterys nuo paauglystės iki menopauzės.

Dažniausiai moterys skundžiasi apatinės pilvo dalies lėtiniu skausmu, dismenorėja, nevaisingumu, gausiu kraujavimu menstruacijų metu, skausmingais lytiniais santykiais, sutrikusiu arba skausmingu tuštinimusi ar šlapinimusi. Skausmas dažniausiai apibūdinamas kaip bukas, tvinkčiojantis, deginantis [18]. 2021 metais atliktame tyrime buvo nustatyta, kad tik trečdalis moterų, kurios skundėsi lėtiniu pilvo skausmu ir bent vienu dažniausiu endometriozės simptomu, sirgo šia liga [19]. Kai kurioms moterims endometriozė diagnozuojama kai yra siekiama išsiaiškinti nevaisingumo priežastis, joms yra atliekama diagnostinė laparoskopija ir nustatomi endometriozės židiniai, sąaugos [20]. Paviršinė pilvaplėvės endometriozė ir mažos endometriomos dažnai yra asimptomės formos [21]. Pilvo skausmo intensyvumas nenurodo endometriozės sunkumo, dažniausiai intensyvų skausmą jaučia moterys sergančios giliai infiltruojančia endometrioze [22]. Kai endometriozės židiniai yra ant dubens pilvaplėvės, urosakralinių raiščių, Duglaso ertmėje, ant nugarinio makšties skliauto, priekinės tiesiosios žarnos sienos pacientės skundžiasi skausmingais lytiniais santykiais. Dažnas, skausmingas šlapinimasis, šlapimo pūslės pagrindo skausmas būdingas šlapimo pūslės endometriozei, adenomiozei [5,20]. Tuštinimosi sutrikimai atsiranda endometriozės židiniams atsiradus užgimdinėje ertmėje, ant žarnų sienelės [21].

Ligos klinika labiausiai priklauso nuo židinių lokalizacijos, ryšio su gretimais organais ir dydžio.

8.5 Endometriozės diagnostika

Endometriozė diagnozuojama remiantis anamnezės duomenimis, simptomais, klinikiniu ištyrimu, laboratorine, radiologine diagnostika, diagnostinės laparoskopijos ir biopsijos duomenimis. Endometriozės šeiminė anamnezė gali padėti diagnozės nustatymui [23]. Ginekologinis ištyrimas yra svarbus pradinis tyrimo metodas. Rektovaginaliniu tyrimu galima rasti nepaslankų audinį, sukietėjimus, pakitusią gimdos kaklelio ar gimdos lokalizaciją. Pilvo palpacija galima aptikti skausmingą darinį. Tačiau šie radiniai nėra specifiniai, jų buvimas nepatvirtina diagnozės [19]. Endometriozei diagnozuoti nėra specifinių laboratorinių tyrimų. CA 125 žymuo gali būti padidėjęs sergant endometrioze, tačiau jis taip pat padidėja sergant kitomis ginekologinėmis ligomis: kiaušidžių, endometriumo, kiaušintakių vėžiu

[23]. Pirmo pasirinkimo radiologinis diagnostikos metodas yra UG. Sudėtingesniais ligos atvejais atliekamas MRT tyrimas. Endometriozės auksinis standartas yra diagnostinė laparoskopija.

8.5.1 Endometriozės diagnostika UG tyrimo metodu

UG tyrimu yra vertinama gimda ir jos priedai, vėliau apžiūrimos skausmingos vietos, priekinis bei nugarinis dubens skyriai. UG yra greita, gana pigi diagnostikos priemonė, tačiau tyrimo rezultatai priklauso nuo echoskopuotojo patirties.

UG tyrimu dažniausiai yra diagnozuojama kiaušidžių endometriozė, kitaip vadinama endometrioma. Tipiškai matoma homogeninė, hipoechogeninė cista, kurios turinys apibūdinamas kaip „grūsto stiklo“ vaizdas, cista neturi solidinių intarpų. Dažniausiai nustatoma vienkamerė cista, tačiau kamerų skaičius gali svyruoti nuo vienos iki keturių, pertvaros dažniausiai plonos (3 pav.). Spalvinis dopleris padeda diferencijuoti endometriomą nuo piktybinių susirgimų, geltonkūnio cistos. Endometriomos vidus ir sienelės nerodo kraujotakos vertinant spalviniu dopleriu [24]. 2016 metais Nisenblat ir bendraautorių atliktos metaanalizės duomenimis UG jautrumams diagnozuojant endometriomas buvo 93 proc., specifiškumas 96 proc. [25]. Transvaginalinis ultragarso (TVUG) tyrimas padeda geriau vizualizuoti gilesnius nei 5 mm židinius, kurie yra vadinami giliosios endometriozės židiniais. UG yra matomi hipoechogeniški mazgeliai, kurie gali būti aiškiomis arba nelygiomis ribomis [26]. TVUG gali padėti geriau įvertinti priekinį, šoninį ir nugarinį dubens skyrius. Priekiniame skyriuje TVUG galima rasti endometriozės židinius ant šlapimo pūslės ir distalinių šlapimtakių. Nugariniame skyriuje gerai vizualizuojasi makšties skliautas, rektovaginalinė pertvara, uretrosakraliniai raiščiai, priekinė tiesiosios žarnos sienelė [26]. 2016 metais atliktos metaanalizės duomenimis UG jautrumas ir specifiškumas nustatant giliąją endometriozę buvo 79 proc. ir 94 proc. atitinkamai [25]. Išnykęs „slydimo“ simptomas – dinaminis UG simptomas, kai atliekant TVUG Duglaso ertmėje neregistruojami žarnų kilpų judesiai, nustatoma obliteruota Duglaso ertmė, dėl ko galima įtarti giliąją endometriozę. Neigiamas „slydimo“ simptomas tarp gimdos ir tiesiosios žarnos rodo, kad užgimdinėje kišenėje yra sąaugų [27]. Sąaugas taip pat galima įtarti įvedus TVUG daviklį, ir nestebint dubens organų judesių [28]. Vertinant pilvaplėvės endometriozės židinius UG nėra patikima diagnostikos priemonė. Atliktoje metaanalizėje pilvaplėvės endometriozės jautrumas buvo 65 proc., o specifiškumas 95 proc. tiriant UG [18]. Adenomiozė yra endometriumo invazija į miometriumą. UG matomas asimetriškas miometriumo sustorėjimas, neaiški endometriumo-miometriumo jungtis, heterogeniška miometriumo echostruktūra [29]. Literatūros duomenimis TVUG jautrumas ir specifiškumas diagnozuojant adenomiozę buvo atitinkamai 84 proc. ir 64 proc. [30].

UG yra patikima priemonė nustatant endometriomas, giliosios endometriozės židinius, tačiau tyrimas nėra pakankamai patikimas vertinant pilvaplėvės endometriozę.

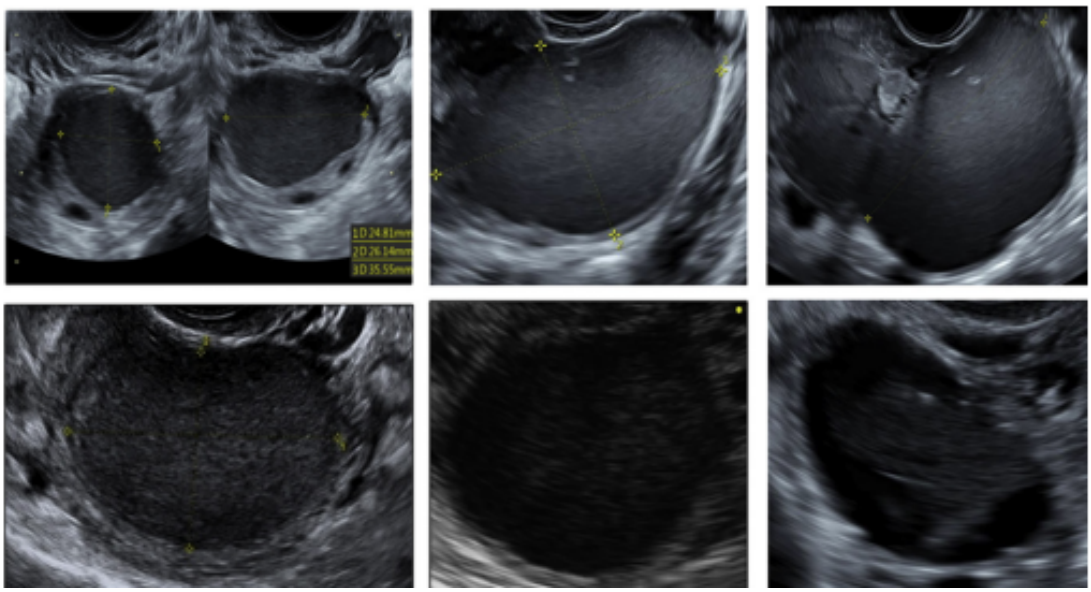

3 pav. UG matoma hipoechogeniška „grūsto“ stiklo vaizdo cista [31]

8.5.2 Endometriozės diagnostika MRT tyrimo metodu

MRT tyrimas yra naudingas endometriozės diagnostikos metodas, jis padeda planuoti chirurginį ir medikamentinį gydymą, nustatyti kokių specialistų konsultacijos yra reikalingos [32].

MRT tyrimas naudingas diagnozuojant endometriomas bei giliąją endometriozę. Paviršinė pilvaplėvės endometriozė retai kada nustatoma MRT tyrimu, šių židinių gylis yra mažiau nei 5 mm, todėl jie gali nepatekti į pjūvio ribas atliekant tyrimą [33]. Endometriozės židiniai gali būti solidiniai, cistiniai arba solidiniai maišyti su cistiniu komponentu. MRT vaizduose šios masės matomos priklausomai nuo jų histologinio tipo ir susidarymo laikotarpio. Masių komponentai yra skirstomi į aktyvius liaukinius komponentus ir lėtinius stromos arba fibrozės komponentus. Aktyvūs hemoraginiai endometriozės židiniai MRT T1W sekose matomi kaip hiperintensiniai, o T2W hipointensiniai židiniai, aktyvumas priklauso nuo hemoragijos amžiaus. Aktyvūs cistiniai komponentai taip pat gali būti mažo intensyvumo T1W ir aukšto intensyvumo T2W sekose. Lėtiniai stromos ar fibroziniai židiniai yra linijinės ar žvaigždėtos formos, hipointensiniai, lyginant su raumenimis visose sekose, geriausiai matomi T2W sekose be riebalų supresijos. Susiformavusios sąaugos T1W ir T2W sekose yra hipointensinės [33,34].

Abdominalinės radiologijos draugija susistemino endometriozės židinių lokalizaciją MRT (4 pav.). Giliosios endometriozės židiniai MRT tyrime yra skirstomi į priekinį, vidurinį ir nugarinį skyrius. Priekinis skyrius prasideda nuo gaktinės sąvaržos iki priekinės gimdos dalies. Jam priklauso prevezikulinis tarpas, apvalusis raištis, šlapimo pūslė, vesikouterinis ir vesikovaginalinis tarpai. Gilioji endometriozė retai nustatoma šiame skyriuje [33]. Dažniausia nustatoma endometriozės lokalizacija

šiame skyriuje yra vesikouterinis tarpas. Ten susiformavę židiniai dažnai sukelia gimdos padėties pokyčius, gimda atsilenkia į retroversio padėtį. MRT T1/T2W sekose nustatomi hipointensiniai mazgai [35]. Esant sunkiai ligos formai šioje vietoje gali susiformuoti *cul de sac anterior* obstrukcija. Apvalusis raištis su endometriozės židiniais yra sustorėjęs, nelygaus mazguoto paviršiaus [36]. Kai endometriozė infiltruoja šlapimo pūslės raumeninį sluoksnį MRT yra matoma netolygus sienelės sustorėjimas, židiniai yra dažniausiai izointensiniai šlapimo pūslės sienelei T2W sekose, T1W hiperintensiniai. [37]. MRT tyrimu sunku nustatyti šlapimtakių pažaidą, vienintelis galimas požymis padedantis įtarti šios lokacijos endometriozę yra šlapimtakio išsiplėtimas, ureterohidronefrozė.

Vidurinis skyrius sudarytas iš kiaušidžių, gimdos ir makšties [33]. Endometriomos MRT T1W sekose yra hiperintensinės, T2W hipointensinės. T1W sekose hiperintensyvumas yra tolygus ir apibūdinamas kaip „šviečiančios lemputės“ požymis [34]. T2W intensyvumas gali kisti priklausomai nuo kraujavimo intensyvumo, jo kieko ir amžiaus. Lėtinis pasikartojantis kraujavimas T2W sekose matomas kaip gerai apribotas hipointensinis mazgas, kitaip vadinamas „tamsaus taško“ požymiu. Esant pasikartojančiam kraujavimui hipointensyvumas gali būti heterogeninis [38]. Endometriomai nėra būdingi difuzijos restrikcijos požymiai vertinant difuzijos restrikcijos sekose, tai padeda diferencijuoti nuo kitų kiaušidžių patalogijų [39]. Lyginant su hemoraginėmis cistomis endometriomos turi aukštesnį signalo intensyvumą (SI) T1W ir žemesnį SI T2W sekose. Esant pažengusiai formai gali būti randamas „besibučiuojančių kiaušidžių“ simptomas, kai kiaušidės dėl sąaugų yra pritrauktos viena prie kitos [33]. 2016 metais atliktoje metaanalizėje MRT jautrumas ir specifiškumas nustatant giliąją endometriozę buvo 95 proc. ir 91 proc. atitinkamai [25]. Gimdos nugarinėje dalyje ties susijungimu su gimdos kakleliu yra *torus uterinus* zona. Normaliai ši zona MRT tyrime nepastebima, bet esant endometriozei atsiranda jos sustorėjimas. Esant infiltruotai gimdos seroziniam sluoksniui, MRT stebima gimdos padėties pasikeitimas iš anteversio į retroversio. Kai yra pažeistas makšties skliautas matomas sienelės sustorėjimas ar masės jame [36].

Dažniausiai giliosios endometriozės židiniai randami nugariniame skyriuje, kurį sudaro rektouterinis, retrocervikalinis, rektovakinalinis tarpai, uterosakraliniai raiščiai. 2016 metais atliktos meta analizės duomenimis MRT jautrumas ir specifiškumas nustatant giliąją endometriozę buvo 95 proc. ir 77 proc. atitinkamai [25]. Rektouterinis tarpas yra tarp gimdos ir viršutinės tiesiosios žarnos, kuri yra padengta pilvaplėve. MRT T2W matoma kaip plona hipointensinė sąauga tarp tiesiosios žarnos ir gimdos, pakitusi intraperitoninio skysčio lokalizacija. Žemiau pilvaplėvės esanti dalis vadinama retrocervikaliniu tarpu. Esant giliajai endometriozei šioje zonoje susiformuoja fibrozinės sąaugos. Jos T2W sekose matomos kaip hipointensinės masės, pakinta tiesiosios žarnos padėtis. Rektovaginalinis tarpas skiria makštį ir analinę tiesiosios žarnos dalį, T1/T2W sekose nustatomas pakeltas makšties skliautas, židiniai [35]. Uretrosakraliniai raiščiai, esant pažaidai, yra sustorėję, mazguoti, lyginant su sveikos pusės urosakraliniu raiščiu, dažnai pažeidimas yra vienpusis [36]. Tiesiosios, riestinės žarnos

endometriozė geriausiai matoma T2W sekose. Šiai formai yra būdingas sienelės sustorėjimas. T2W sekose matomas hipointensinis priekinėje žarnos sienelėje esantis mazgas, kuris auga iš žarnos sienelės išorės į vidų. Tai yra „grybo kepurės“ simptomas - fibroziniai endometriozės židiniai įauga į raumeninį žarnos sluoksnį [40].

MRT tyrimas yra patikimiausias radiologinis tyrimo metodas vizualizuoti giliąją endometriozę ir endometriomas.

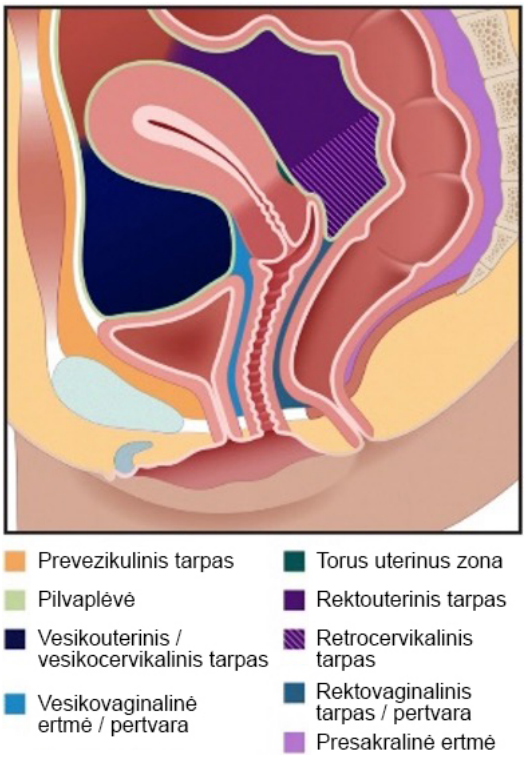

4 Pav. Dažniausios giliosios endometriozės anatominės lokalizacijos

(adaptuota iš Jha P ir kt., 2020) [33]

8.5.3 Diagnostinė laparoskopija

Diagnostinė laparoskopija yra dubens ertmės apžiūra laparoskopo pagalba, neatliekant jokių chirurginių intervencijų. Tai yra dažnai atliekama procedūra moterims, kurios skundžiasi lėtiniu dubens skausmu [23]. Radus pakitimų, siekiant patvirtinti endometriozės diagnozę, yra imama biopsija. Taip pat, jeigu yra gautas pacientės sutikimas, gali būti atliekamas endometriozės židinių šalinimas. Tokiu atveju diagnostinė laparoskopija tampa laparoskopine operacija [41]. Diagnostinė laparoskopija su biopsija yra laikoma auksiniu standartu diagnozuojant endometriozę [23]. Radiologiniai diagnostikos metodai dažnai yra naudingi nustatant endometriozę, tačiau radiniai priklauso nuo taikomo radiologinio tyrimo, įrangos, specialisto patirties. Todėl radiologiniai radiniai yra vertinami kartu su laparoskopijos duomenimis. Procedūra yra pakankamai saugi, padeda patvirtinti arba paneigti endometriozės diagnozę [41].

Apibendrinant galima teigti, kad diagnostinė laparoskopija išlieka auksiniu standartu endometriozės diagnostikoje.

8.6 Endometriozės gydymo taktika

Endometriozės gydymo taktika priklauso nuo pacientės amžiaus, simptomų sunkumo, klinikinės išraiškos, lokalizacijos, reprodukcijos plano.

Gydymas skirstomas į simptominį, nevaisingumo gydymą ir chirurginį. Pagrindinis simptominio gydymo tikslas yra skausmo malšinimas. Silpnam ar vidutiniam skausmui malšinti skiriami nesteroidiniai vaistai nuo skausmo (NVNU) ir/arba hormoninė kontracepcija. Pirmaeilis gydymas moterims, kurios neturi kontraindikacijų, yra esrogenų-progesterono kontracepcija, kartu su NVNU. Moterims, kurios negali vartoti estrogenų, skiriamos progestino kontraceptinės tabletės kartu su NVNU [42]. Esant dideliam skausmui, ar nepadedant pirmaeiliam gydymui, pacientėms yra paskiriama gonadotropiną išlaisvinančio hormono (GnRH) analogai su papildoma hormonų terapija [43]. Jeigu medikamentinis skausmo malšinimo gydymas nepadeda yra atliekamas chirurginis endometriozės židinių, sąaugų šalinimas [23]. Taip pat gali būti atliekama uterosakralinio nervo abliacija arba neurektomija. Procedūra gali sumažinti menstruacijų skausmus, tačiau ilgalaikis efektyvumas nėra pakankamai įrodytas [43]. Nevaisingumo gydymui yra šalinamos didesnės nei 5 centimetrai endometriomos. Skausmui malšinti paskiriami tik NVNU. Jeigu moteris nori pastoti, hormonų terapija yra neskiriama. Laparoskopinis endometriozės židinių šalinimas yra indikuotinas, jeigu gydymas nepadeda. Taip pat operacinis gydymas indikuotinas jeigu atsiranda žarnų ar šlapimtakių obstrukcija [23].

Endometriozės gydymas yra kompleksinis ir individualus kiekvienai pacientei.

9. TYRIMO METODIKA IR METODAI

Tyrimo planavimas. Tyrimas buvo atliktas 2022 m. liepos-spalio mėnesiais. Mokslinis tyrimas buvo vykdomas LSMUL KK. Tyrimui vykdyti gautas Etikos komiteto leidimas iš LSMU Bioetikos centro (BEC-MF-300). Iš medicinos statistikos tarnybos buvo gauti pacienčių, kurioms buvo diagnozuota endometriozė, duomenys. Duomenys rinkti pagal TLK-10-AM ligų diagnozių kodus: N80.1 N80.2, N80.3, N80.4, N80.5, N80.6, N80.7, N80.8, N80.9, nuo 2019-01-01 iki 2022-06-01.

Tyrimo objektas. LSMUL KK pacienčių ligos istorijos ir radiologiniai vaizdai, kurioms nuo 2019-01-01 iki 2022 06-01 diagnozuota endometriozė.

Tiriamųjų atranka. Atanka buvo vykdoma pagal pateiktus kriterijus:

1. Pagrindinė ligos diagnozė pagal TLK-10-AM ligų diagnozių kodus: N80.1 N80.2, N80.3, N80.4, N80.5, N80.6, N80.7, N80.8, N80.9.
2. Pacientė vyresnė nei 18 metų.
3. Laparoskopine operacija patvirtinta endometriozės diagnozė.
4. Pacientėms atlikti abdominalinis arba transvaginalinis UG ir dubens MRT tyrimai.
5. Rasti dubens MRT vaizdai MedDream sistemoje ar ligoninės informacinės sistemoje (LIS).

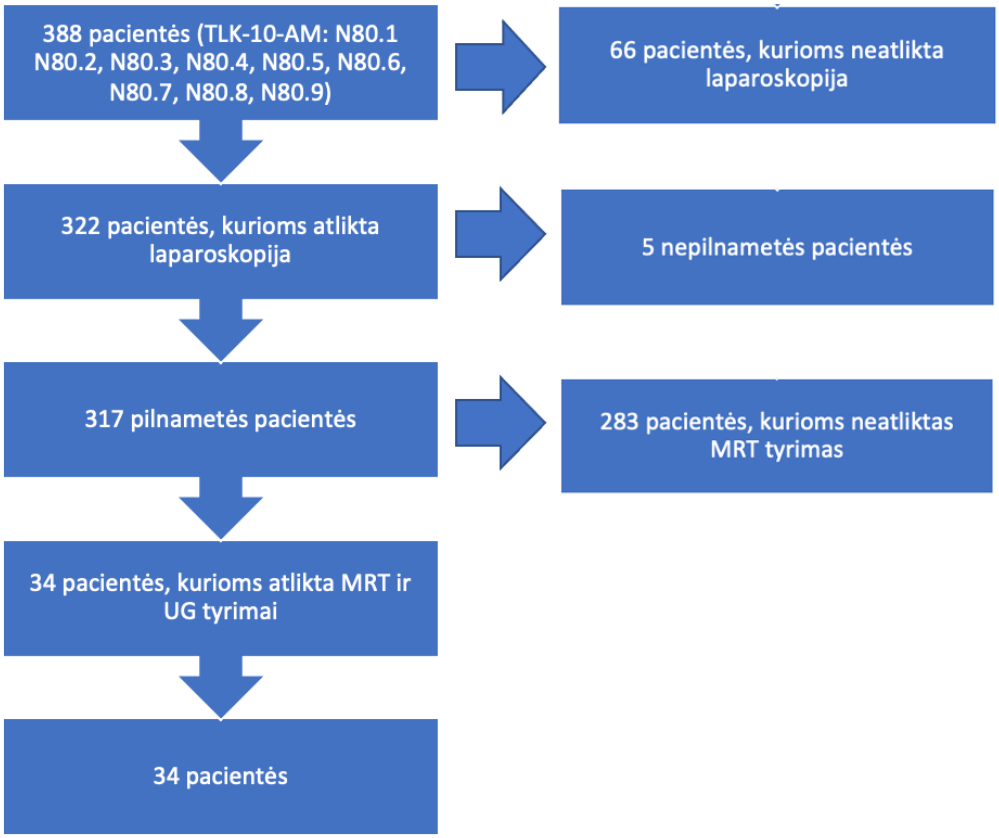

5 Pav. Tiriamųjų atranka

Iš viso tyrimo kriterijus atitiko 34 pacientės. Visoms pacientėms buvo atliktas abdominalinis UG ar TVUG, MRT ir diagnostinė laparoskopija (pav 5).

Tyrimo metodai. Iš tiriamųjų ligos istorijų buvo atrinkta informacija apie jų amžių, nusiskundimus, UG ir MRT endometriozės radinius, laparoskopijos duomenis.

Duomenų analizės metodai. Duomenys rinkti Microsoft office Excel 2007 programa. Statistinė duomenų analizė buvo atlikta naudojantis IBM SPSS 22 statistikos paketu. Kiekybiniai kintamieji pateikti vidurkio ir standartinio nuokrypio išraiška. Kokybiniai kintamieji – absoliutaus kiekio ir procentine išraiška. Pacienčių amžiaus pasiskirstymui įvertinti ir grafiškai pavaizduoti naudotas santykinių dažnių palyginimas. Vertinta ar požymis pasiskirstęs pagal Gauso dėsnį. Imtis buvo 34, todėl buvo vertintas Shapiro-Wilk kriterijus (vertinamas kai tiriamųjų yra mažiau 50). Statistiškai reikšmingi skirtumai buvo vertinami kai $p<0,05$. Kokybiniai duomenys analizuoti taikant Chi kvadrato asociacijos testą.

Buvo analizuojamas atliktų radiologinių tyrimų jautrumas, specifiškumas, teigiama TPV, NPV. Diagnostinės vertės parametrai buvo apskaičiuotos pagal formules:

Jautrumas (proc.) = $A/(A + C)\ X\ 100$

Specifiškumas (proc.) = $D/(D + B)\ X\ 100$

TPV (proc.) = $A/(A + B)\ X\ 100$

NPV (proc.) = $D/(D + C)\ X\ 100$

Tikslumas (proc.) = (A+ D)/ (A+ B+ C+D) X 100

Formulėse: A – teisingai teigiami atvejai, B – klaidingai teigiami atvejai, C – klaidingai neigiami atvejai, D – teisingai neigiami atvejai.

10. REZULTATAI

10.1 Demografiniai duomenys, endometriozės tipai ir klinika

Buvo atrinkti 34 moterų duomenys, pacienčių amžius svyravo nuo 22 metų iki 53 metų, amžiaus vidurkis buvo 35,71± 2,54 metai. Tiriamųjų amžius pasiskirstė pagal Gauso dėsnį (p>0,05), vertinta pagal Shapiro-Wilk kriterijų (6 pav.).

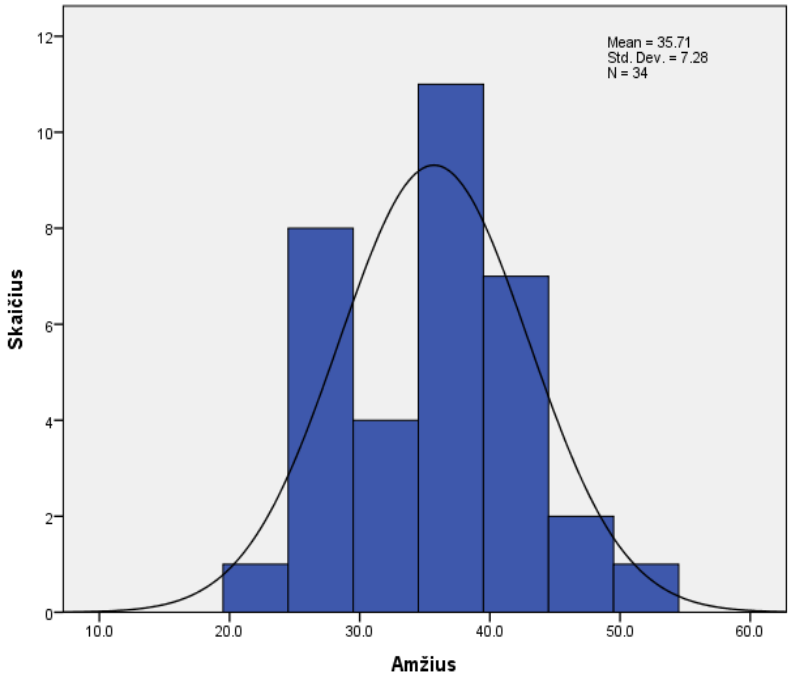

6 pav. Tiriamųjų amžius

Išanalizavus surinktus duomenis ir suskirsčius juos į ligos diagnozes pagal TLK-10-AM kodus buvo rasta, kad didžiausia dalis atrinktų pacienčių sirgo kiaušidžių endometrioze. Tai sudarė 79,4 proc. visų atvejų. Mažojo dubens pilvaplėvės endometriozė sudarė 73,5 proc., adenomioze sirgo 47,1 proc., kiaušintakių endometrioze 35,3 proc., žarnų endometrioze 32,3 proc., tiesiosios žarnos ir makšties pertvaros ir makšties endometriozė taip pat sudarė 32,3 proc. (7 pav.). Pagrindinis vyraujantis nusiskundimas tirtoje populiacijoje buvo mažojo dubens skausmas, juo skundėsi 94,1 proc. pacienčių. Antras pagal dažnumą nusiskundimas buvo šlapinimosi ir tuštinimosi sutrikimai 44,1 proc. Šis simptomas statistiškai reikšmingai priklausė nuo nustatytos endometriozės lokalizacijos. Juo skundėsi moterys, kurioms buvo rasta žarnų endometriozė (x^2 = 14,441, lls =1, p<0,00). Kiti dažni nusiskundimai buvo nevaisingumas (32,4 proc.), dispareunija (29,4 proc.) ir dismenorėja (35,3 proc.). Mažiau nei vienas penktadalis skundėsi sutrikusiu mėnstruciniu ciklu. Tirtoje populiacijoje buvo pastebėta, kad

nevaisingumas statistiškai reikšmingai priklauso nuo gimdos padėties. Nevaisingumu skundėsi pacientės, kurioms buvo nustatyta gimdos retrovesrija (x^2 = 11,468, lls =1, p<0,01). Vertinant chirurginiu būdu nustatytą endometriozės stadiją buvo pastebėta, kad dažniausiai tirtoje populiacijoje buvo nustatyta IV (58,8 proc.) ir III (20,6 proc.) stadijos. II ir I stadijos sudarė 8,8 proc., o likusiai daliai stadija nebuvo įvardinta. Vertinant simptomų pasiskirstymą pagal stadiją nebuvo gautos statistiškai reikšmingos priklausomybės.

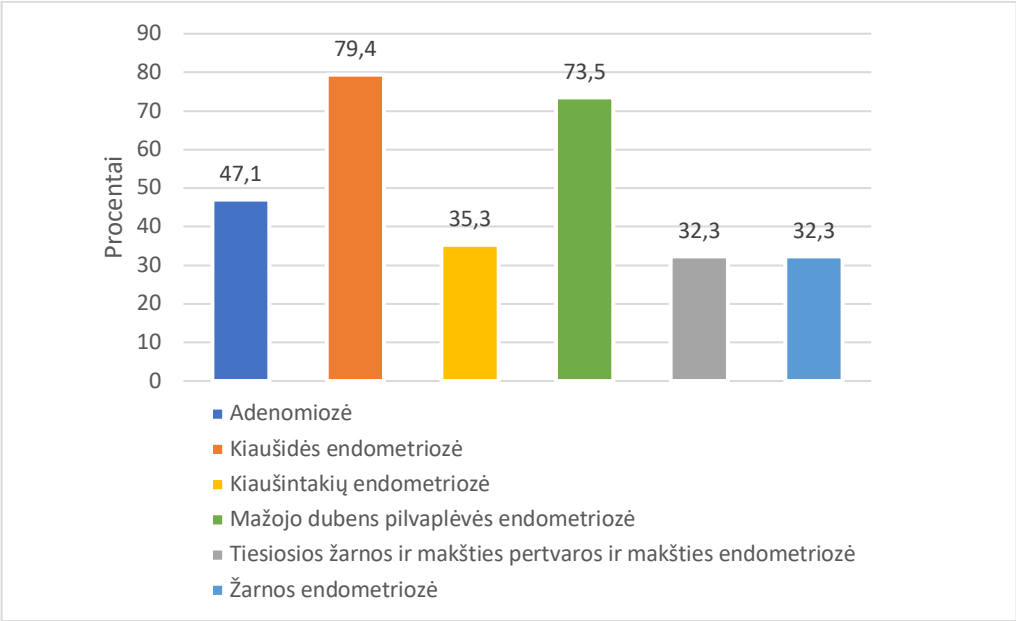

7 pav. Endometriozės lokalizacija

10.2 Endometriozės radiniai nustatyti UG

Visoms pacientėms buvo atliktas abdominalinis UG arba TVUG. Šiuo metodu atrinktoje imtyje daugiausiai buvo nustatyta kiaušidžių endometriozė. Kairės kiaušidės endometriozė nustatyta beveik 61,8 proc. pacienčių, dešinės 50 proc., 33,5 proc. pacienčių buvo nustatyta abejų kiaušidžių endometriozė. Bent vienos kiaušidės endometrioma rasta 76,5 proc. pacienčių. Dažniausiai nustatytas endometriomos požymis buvo hipoechogeniška cista. Ji nustatyta 73 proc. tirtųjų. „Grūsto stiklo“ turinys rastas 69 proc. Sustorėjusi cistos kapsulė rasta 30 proc. pacienčių. 50 proc. UG nustatytu endometriomų buvo vienkamerės, 39 proc. daugkamerės, likusios dvikamerės. 7,8 proc. pacienčių UG rastas endometriozei būdingas simptomas „besibučiuojančios“ kiaušidės. Antra pagal dažnumą UG nustatyta endometriozės forma buvo adenomiozė (53 proc.). Dažniausiai nustatytas UG adenomiozės požymis buvo nehomogeniškas miometriumas, aprašytas net 72 proc. adenomiozę sergančioms pacientėms.

Netolygiai sustorėjęs miometriumas rastas 39 proc. tirtųjų. Kitos dažnos endometriozės lokalizacijos UG buvo rektouterinis tarpas 29,4 proc. ir retrocervikalinis tarpas 26,5 proc. (8 pav.).

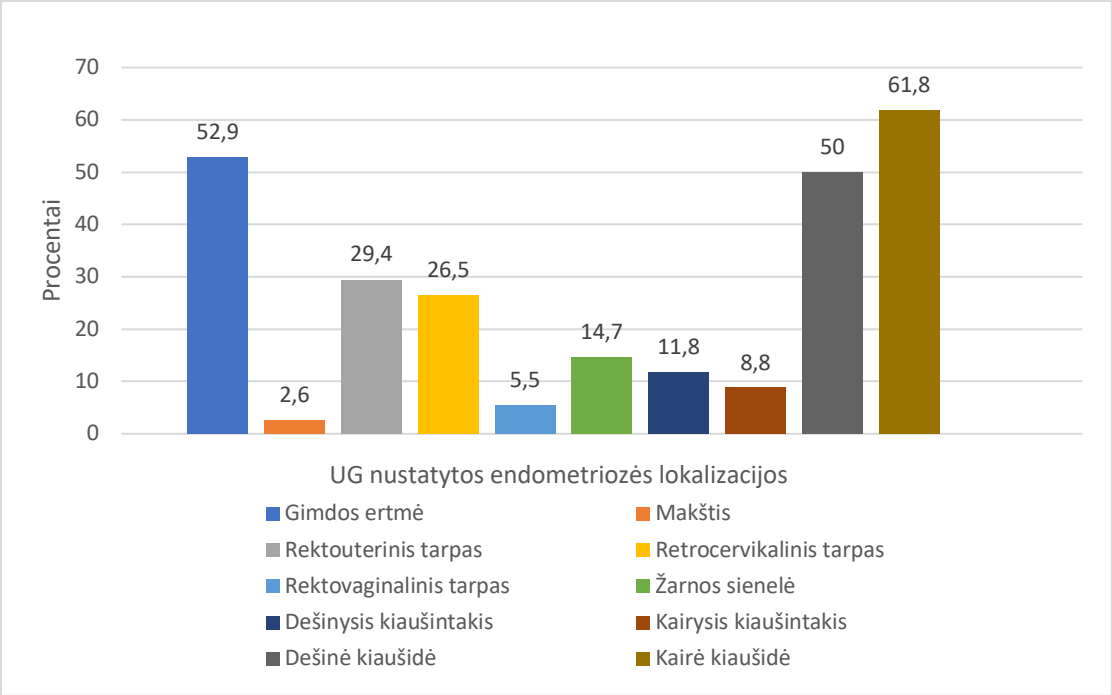

8 pav. Dažniausios endometriozės lokalizacijos nustatytos UG

10.3 Endometriozės radiniai nustatyti MRT

Visoms atrinktoms pacientėms buvo atliktas dubens MRT. Dažniausiai pasitaikantis radinys buvo endometrioma. Kairės kiaušidės endometrioma buvo rasta 55,9 proc. pacienčių, dešinės kiaušidės 50 proc., abejose kiaušidėse endometrioma buvo rasta 32,3 proc., bent vienoje kiaušidėje rasta 77 proc. Didžiausia dalis, net 65,4 proc., endometriomų buvo sudarytos iš daug kamerų, o vienkamerės 19,2 proc. 19,5 proc. cistų buvo sustorėjusiomis pertvaromis. 26,7 proc. MRT nustatytoms endometriomoms buvo rastas „besibučiuojančių“ kiaušidžių simptomas.Visoms joms buvo nustatyta IV endometriozės stadija. Skysčio-skysčio ruožas buvo aprašytas 8 proc. tirtųjų. Solidinis komponentas buvo rastas 11, 5 proc. pacienčių. Pusei pacienčių buvo aprašyta, jog cista T2W yra hipointensinė, o T1W hiperintensinė. Kitas dažnas MRT radinys buvo adenomiozė. Ji rasta 47,1 proc. moterų. Sustorėjęs miometriumas rastas 62,5 proc. pacienčių. Nehomogeniškas miometriumas aprašytas 18,8 proc. Kita dažna giliosios endometriozės lokalizacija buvo *torus uterinus* (50 proc.), rektouterinis tarpas (50 proc.) ir retrocervikalinis tarpas (47,1 proc.). Židiniai rektovaginaliniame tarpe rasti penktadaliui tirtų moterų. 15 proc. pacienčių endometriozės židiniai rasti kairiajame arba dešiniajame kiaušintakiuose. Žarnos

endometriozė aptikta 35,3 proc. tirtųjų, iš jų 66,7 proc. rasta pakitusi žarnos lokalizacija. 41,7 proc. buvo aprašyta, kad židinys infiltruoja žarnos sienelę (9 pav.).

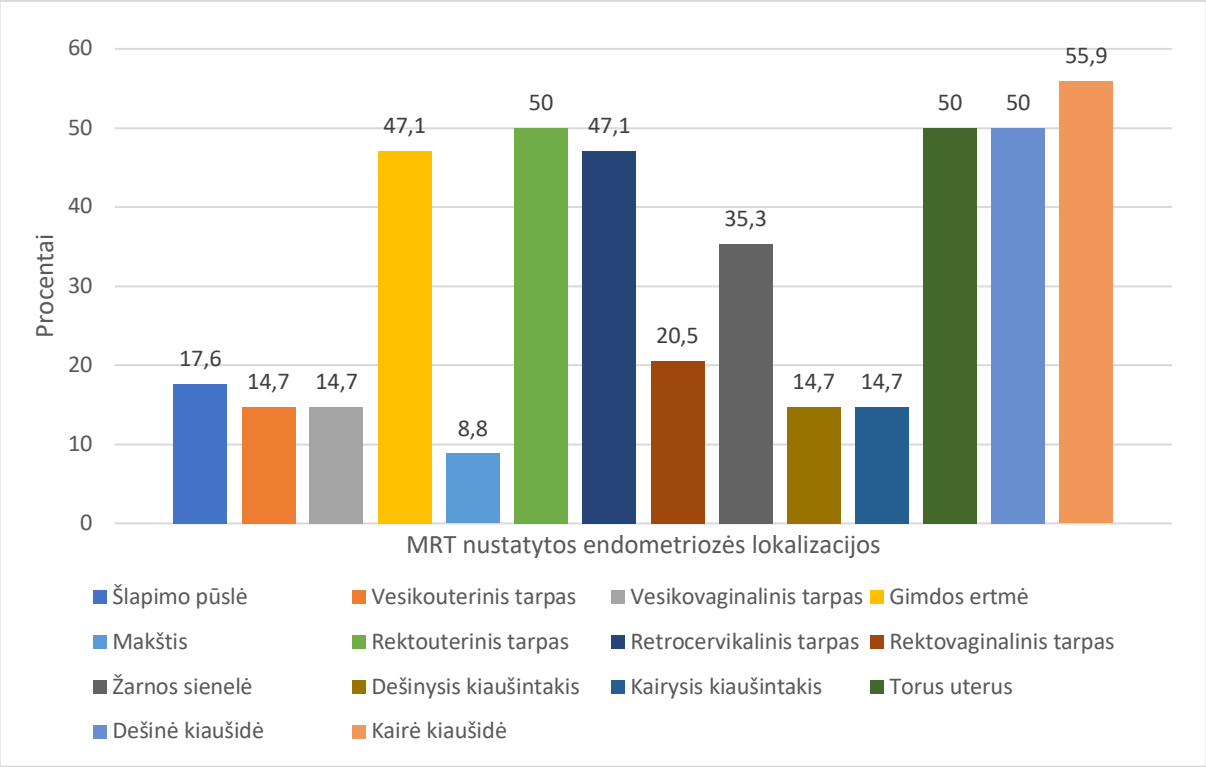

9 pav. Dažniausios endometriozės lokalizacijos nustatytos MRT

10.4 Radiologinių tyrimų diagnostinės vertės parametrai

Radiologiniai tyrimo metodai buvo palyginti su laparoskopijos rezultatais. Buvo skaičiuojama UG ir MRT jautrumas, specifiškumas, TPV, NPV nustatant pagal TLK-10-AM endometriozės diagnozes: kiaušidžių, mažojo dubens pilvaplėvės, žarnų, tiesiosios žarnos ir makšties pertvaros ir makšties, kiaušintakių endometriozės diagnozes.

Diagnozuojant kiaušidžių endometriozę UG jautrumas ir specifiškumas lyginant su laparoskopija buvo 93 proc. ir 87 proc. atitinkamai. Taip pat buvo atskaičiuota TPV 57 proc., NPV 74 proc. UG tikslumas diagnozuojant kiaušidžių endometriozę buvo 91,2 proc. MRT jautrumas ir specifiškumas diagnozuojant kiaušidžių endometriozę buvo 96 proc. ir 100 proc. atitinkamai. TPV buvo 100 proc., NPV buvo 88 proc. MRT tikslumas diagnozuojant kiaušidžių endometriozę buvo 97 proc.

Diagnozuojant mažojo dubens pilvaplėvės endometriozę UG jautrumas buvo 32 proc., specifiškumas 86 proc., TPV 96 proc., NPV 75 proc., tikslumas 47 proc. Diagnozuojant mažojo dubens pilvaplėvės endometriozę MRT jautrumas buvo 92 proc., specifiškumas 67 proc., TPV 89 proc., NPV 75 proc., o tikslumas 85,3 proc.

Žarnų endometriozės UG jautrumas buvo 36 proc., specifiškumas 87 proc., TPV 57 proc., NPV 74 proc., tikslumas 70,6 proc. Tuo tarpu MRT jautrumas buvo 90 proc., specifiškumas 91 proc, TPV 83 proc., NPV 95 proc., tikslumas 91,2 proc.

Diagnozuojant tiesiosios žarnos ir makšties pertvaros ir makšties endometriozę UG jautrumas buvo 23 proc., specifiškumas 96 proc., TPV buvo 75 proc., NPV 73,3 proc., tikslumas 73,5 proc. Nustatant šia diagnozę MRT jautrumas buvo 82 proc., specifiškumas 87 proc., TPV 75 proc., NPV 91 proc., tikslumas 85,3 proc.

Nustatant kiaušintakių endometriozę UG jautrumas buvo 25 proc., specifiškumas 100 proc., TPV 100 proc., NPV 70 proc., tikslumas 73,5 proc. Vertinant MRT jautrumas buvo 50 proc., specifiškumas 95,5 proc., TPV 85,7 proc., NPV 77,7 proc., tikslumas 79,4 proc. (1 lentelė).

1 lentelė. Radiologinių tyrimų diagnostinės vertės parametrai diagnozuojant endometriozę

		Jautrumas (proc.)	Specifiškumas (proc.)	TPV (proc.)	NPV (proc.)	Tikslumas (proc.)
UG	Kiaušidžių endometriozė	93	87	57	74	91,2
	Mažojo dubens pilvaplėvės endometriozė	32	86	96	75	47
	Žarnų endometriozė	36	87	57	74	70,6
	Tiesiosios žarnos ir makšties pertvaros ir makšties endometriozė	23	96	75	73,3	73,5
	Kiaušintakių endometriozė	25	100	100	70	73,5
MRT	Kiaušidžių endometriozė	96	100	100	88	97
	Mažojo dubens pilvaplėvės endometriozė	92	67	89	75	85,3
	Žarnų endometriozė	90	91	83	95	91,2
	Tiesiosios žarnos ir makšties pertvaros ir makšties endometriozė	82	87	75	91	85,5
	Kiaušintakių endometriozė	50	95,5	85,7	77,7	79,4

11. REZULTATŲ APTARIMAS

Atliktame tyrime moterų amžiaus vidurkis buvo apie 36 metai, panašius rezultatus gavo ir 2020 metais Kwok ir bendraautorių atliktame tyrime - jame endometrioze segančių pacienčių amžiaus vidurkis buvo 37 metai. Panašūs rezultatai gauti, nes endometrioze serga vaisingo amžiaus moterys, o diagnozės nustatymo pikas yra apie trisdešimtus gyvenimo metus [44]. Tyrime beveik visos pacientės skundėsi pilvo skausmu. Šis simptomas yra dažniausias nusiskundimas moterų sergančių endometrioze. Moradi ir bendraautorių atliktoje metaanalizėje dažniausias nusiskundimas taip pat buvo pilvo skausmas [45]. Pacientėms, kurios skundėsi tuštinimosi sutrikimais, buvo nustatyta žarnų endometriozė. Rasti rezultatai buvo statistiškai reikšmingi. Panašius rezultatus gavo Nezhat ir bendraautoriai - jie nustatė, kad žarnų endometrioze sergančios moterys skundėsi viduriavimu, kraujingomis išmatomis, vidurių užkietėjimu [46]. Apie trečdalis tirtų pacienčių skundėsi nevaisingumu. Panašus procentas sergančių endometrioze pacienčių skundžiasi nevaisingumu ir kitų autorių duomenimis [44,45].

Tyrimu buvo vertinama endometriozės dažniausios lokalizacijos nustatomos UG, MRT. Dažniausiai nustatyta endometriozės diagnozė buvo kiaušidžių endometriozė - 79 proc. tirtų moterų. Bent vienos kiaušidės endometrioma UG ir MRT buvo nustatyta 77 proc. Įvairių tyrimų duomenimis endometriomų paplitimas svyruoja nuo 67 proc. iki 96 proc. [45,46]. Dažniau endometrioma buvo nustatyta UG nei MRT. Kairės pusės endometrioma nustatyta dažniau radiologiniais tyrimo metodais. Szunurkowski ir kiti bendraautoriai taip pat aprašo, kad kairės pusės endometriomos yra dažnesnės [47]. „Besibučiuojančių“ kiaušidžių simptomas dažniau buvo nustatytas MRT nei UG. Visoms moterims, kurios turėjo šį simptomą, buvo nustatyta IV endometriozės stadija. Kokilavani ir bendraautorių duomenimis šis simptomas buvo randamas moterims sergančiomis III ar IV endometriozės stadija [48]. Vertinant dažniausiai nustatomas endometriozės lokalizacijas MRT buvo nustatyta, kad endometriozės židiniai dažniau buvo randami nugariniame skyriuje: *torus uterinus*, retrocervikaliniame, rektovaginaliniame, rektouteriniame tarpuose, žarnos sienelėje. 2004 metais Bazot ir bendraautorių atliktame tyrime taip pat teigiama, kad MRT yra patikimas tyrimas vertinant giliosios endometriozės židinius nugariniame skyriuje [49].

Šiuo tyrimu buvo nustatyta, kad MRT yra jautriausias ir specifiškiausiausias kiaušidžių endometriozės radiologinis diagnostikos metodas. UG tyrimu nustatant kiaušidžių endometriozę jautrumas buvo 93 proc., specifiškumas 87 proc., geresni rezultatai buvo gauti 2016 metais Nisenblat ir bendraautorių atliktoje metaanalizėje, jautrumas buvo 93 proc., o specifiškumas 96 proc. [25]. Atliktame tyrime MRT jautrumas ir specifiškumas buvo 96 proc. ir 100 proc. Šio tyrimo gauti MRT rezultatai buvo geresni lyginant su Nisenblat ir bendraautorių mataanalizės rezultatais, MRT jautrumas buvo 95 proc., o specifiškumas 91 proc. [25]. Kiaušidžių endometriozės TPV ir NPV nustatant MRT buvo 100 proc. ir

88 proc. atitinkamai, tikslumas 97 proc. Siddiqui ir bendraautorių tyrime MRT TPV buvo 83,3 proc., o NPV 81,9 proc., tikslumas 84,7 proc. [50].

Vertinant UG mažojo dubens pilvaplėvės endometriozės diagnostinės vertės parametrus jautrumas buvo 32 proc., specifiškumas 86 proc.. Nisenblat ir bendraautorių atlikta metaanalize jautrumas buvo 79 proc., o specifiškumas 90 proc., mūsų atliktame tyrime buvo gauti prastesni rezultatai [25]. Mažas UG jautrumas ir aukštas specifiškumas diagnozuojant pilvaplėvės endometriozę buvo gautas ir 2020 metais Indrielle-Kelly ir bendraautorių atliktame tyrime [4]. Mažojo dubens pilvaplėvės endometriozės jautrumas ir specifiškumas nustatant MRT buvo 92 proc. ir 67 proc. atitinkamai. Bazot ir bendraautorių duomenimis buvo gauti panašūs rezultatai - MRT jautrumas 94 proc. ir specifiškumas 77 proc. [51].

Mūsų tyrime diagnozuojat tiesiosios žarnos ir makšties pertvaros ir makšties endometriozę UG jautrumas ir specifiškumas buvo atitinkamai 23 proc. ir 96 proc. Vertinant 2017 metais atliktos metaanalizės duomenis makšties sienos endometriozės jautrumas ir specifiškumas buvo 57 proc. ir 99 proc. [25,51]. Bazot ir kiti autoriai nustatė, jog MRT makšties pertvaros endometriozės jautrumas buvo 81 proc., specifiškumas 86 proc., makšties endometriozės MRT jautrumas ir specifiškumas buvo atitinkamai 77 proc. ir 97 proc. [51]. Atliktame tyrime UG TPV buvo 75 proc., NPV 73,3 proc., tikslumas 73,5 proc. 2009 metais Bazot ir bendraautorių atliktoje metaanalizėje buvo gauti geresni rezultatai, makšties endometriozės TPV, NPV buvo atitinkamai 82,4 proc. ir 78,7 proc., tikslumas 79,3 proc. [52]. Nustatant makšties endometriozę MRT TPV ir NPV buvo 75 proc. ir 91 proc., tikslumas 85,3 proc. Metaanalizėje diagnozuojant makšties endometriozę buvo gauti prastesni rezultatai - TPV buvo 72,7 proc., NPV 89,8 proc., tikslumas 83,7 proc. [52].

Vertinant žarnų endometriozę UG jautrumas buvo 36 proc., o specifiškumas 89 proc. 2016 metais Nisenblat ir bendraautorių atliktos metaanalizės duomenimis buvo gauti geresni rezultatai - TVUG jautrumas ir specifiškumas buvo 96 proc. ir 100 proc. Vertinant žarnų endometriozę MRT jautrumas buvo 90, o specifiškumas 91 proc. [25]. Bazot ir bendraautorių atliktos metaanalizės duomenimis nustatant rektosigminės žarnos endometriozę jautrumas ir specifiškumas buvo 63–98 proc. ir 89–100 proc. atitinkamai [40]. Atliktame tyrime UG TPV buvo 57 proc., NPV 74 proc., tikslumas 70,6 proc. 2009 metais Bazot ir bendraautorių atliktoje metaanalizėje buvo gauti geresni rezultatai - žarnos endometriozės TPVbuvo 100 proc., NPV 87,9proc., tikslumas 95,6 proc. [52]. Atliktame tyrime nustatant žarnos endometriozę MRT TPV buvo 83 proc., NPV 91 proc., tikslumas 91,2 proc. Metaanalizėje žarnos endometriozės TPV buvo 96,5 proc., NPV 77,1 proc., tikslumas 89,1 proc. [52].

Atliktu tyrimu nustatyta, kad kiaušintakių UG jautrumas buvo 25 proc., ir specifiškumas 100 proc. Kiaušintakių MRT jautrumas buvo 50 proc., o specifiškumas 95,5 proc. 2022 metais Tian ir bendraautorių atliktame tyrime buvo gauti geresni rezultatai - jautrumas buvo 97 proc., specifiškumas 87 proc., tikslumas 100 proc. [53]. Kiaušintakių endometriozę yra sunku įvertinti radiologiniais tyrimo

metodais, geriausiai galima įvertinti atliekant laparoskopiją, todėl nėra pakankamai literatūros, kuriose būtų aprašyti radiologinių tyrimų diagnostinės vertės parametrai diagnozuojant šios lokalizacijos endometriozę.

Goncalves ir bendraautorių duomenimis transvaginalinio UG jautrumas ir specifiškumas nustatant kiaušidžių, šlapimo pūslės endometriozę buvo panašus į diagnostinės laparoskopijos, taip pat buvo rasta, kad UG yra jautresnis ir specifiškesnis metodas diagnozuojant rektosigminės žarnos endometriozę nei diagnostinė laparoskopija [54]. Vertinant Bazot ir bendraautorių duomenis MRT buvo specifiškas ir jautrus tyrimas diagnozuojant kiaušidžių, šlapimo pūslės, uretrosakralinių raiščių, žarnų endometriozę, taip pat nustatant židinius nugariniame skyriuje [49].

Apskaičiuoti diagnostinės vertės parametrai galėjo skirtis nuo užsienio literatūros duomenų dėl mažos tyrimo imties, skirtingų atrankos kriterijų, gydytojo ar gydytojo rezidento radiologo patirties.

12. IŠVADOS

1. UG tyrimu dažniausiai buvo nustatyti endometriozės židiniai kiaušidėse.
2. MRT tyrimu dažniausiai buvo nustatyti endometriozės židiniai kiaušidėse, retrocervikaliniame, rektouteriniame tarpuose, *torus uterus* zonoje.
3. Diagnozuojant endometriomas UG jautrumas buvo 93 proc., specifiškumas 87 proc. Mažojo dubens pilvaplėvės endometriozės UG jautrumas buvo 32 proc., specifiškumas 86 proc. Žarnų endometriozės UG jautrumas buvo 36 proc., specifiškumas 87 proc. Tiesiosios žarnos ir makšties pertvaros ir makšties endometriozės UG jautrumas buvo 23 proc., specifiškumas 96 proc. Kiaušintakių endometriozės UG jautrumas buvo 25 proc., specifiškumas 100 proc.
4. Diagnozuojant endometriomas MRT jautrumas buvo 96 proc., specifiškumas 100 proc. Mažojo dubens pilvaplėvės endometriozės MRT jautrumas buvo 92 proc., specifiškumas 67 proc. Žarnų endometriozės MRT jautrumas buvo 90 proc., specifiškumas 91 proc. Tiesiosios žarnos ir makšties pertvaros ir makšties endometriozės MRT jautrumas buvo 82 proc., specifiškumas 87 proc. Kiaušintakių endometriozės MRT jautrumas buvo 50 proc., specifiškumas 95,5 proc.
5. Lyginant UG ir MRT diagnostinės vertės parametrus buvo nustatyta, jog abiejų tyrimų jautrumas diagnozuojant endometriomas buvo panašus, tačiau MRT jautrumas, specifiškumas, TPV ir NPV, tikslumas buvo aukštesni. Vertinant žarnų endometriozę MRT diagnostinės vertės parametrai buvo aukštesni nei UG tyrimo. UG jautrumas diagnozuojant mažojo dubens pilvaplėvės, žarnų, tiesiosios žarnos ir makšties pertvaros, ir makšties bei kiaušintakių endometriozę buvo žemas lyginant su MRT jautrumu. MRT tikslumas diagnozuojant visų tirtų lokalizacijų buvo aukštesnis nei UG.

13. PRAKTINĖS REKOMENDACIJOS

1. Remiantis atliktu tyrimu ir literatūros duomenimis, galima teigti, kad UG tyrimas gali būti naudojamas kaip pirmo pasirinkimo tyrimas kiaušidžių endometriozės diagnostikai. Vertinant kitų lokalizacijų endometriozę tyrimas nėra pakankamai tikslus.
2. MRT tyrimas rekomenduojamas jeigu atlikus UG tyrimą nėra randama endometriozės židinių ir išlieka ligos įtarimas, esant pažengusiai ligos stadijai, išliekant neaiškiai diagnozei ar prieš operacinį gydymą.

14. LITERATŪROS SĄRAŠAS

1. Pugsley Z, Ballard K. Management of endometriosis in general practice: the pathway to diagnosis. Br J Gen Pract. 2007;57(539):470–6.
2. Shafrir AL, Farland L V., Shah DK, Harris HR, Kvaskoff M, Zondervan K, et al. Risk for and consequences of endometriosis: A critical epidemiologic review. Best Pract Res Clin Obstet Gynaecol. 2018;51:1–15.
3. Lee HJ, Park YM, Jee BC, Kim YB, Suh CS. Various anatomic locations of surgically proven endometriosis: A single-center experience. Obstet Gynecol Sci. 2015;58(1):53.
4. Indrielle-Kelly T, Frühauf F, Fanta M, Burgetova A, Lavu D, Dundr P, et al. Diagnostic Accuracy of Ultrasound and MRI in the Mapping of Deep Pelvic Endometriosis Using the International Deep Endometriosis Analysis (IDEA) Consensus. Hindawi BioMed Research International. 2020;2020:11.
5. Burney RO, Giudice LC. Pathogenesis and pathophysiology of endometriosis. Fertil Steril. 2012;98(3):511–9.
6. Mechsner S, Weichbrodt M, Riedlinger WFJ, Bartley J, Kaufmann AM, Schneider A, et al. Estrogen and progestogen receptor positive endometriotic lesions and disseminated cells in pelvic sentinel lymph nodes of patients with deep infiltrating rectovaginal endometriosis: a pilot study. Human Reproduction. 2008;23(10):2202–9.
7. Patel BG, Lenk EE, Lebovic DI, Shu Y, Yu J, Taylor RN. Pathogenesis of endometriosis: Interaction between Endocrine and inflammatory pathways. Best Pract Res Clin Obstet Gynaecol. 2018;50:50–60.
8. Zondervan KT, Becker CM, Missmer SA. Endometriosis. Longo DL, editor. N Engl J Med. 2020;382(13):1244–56.
9. Hickey M, Ballard K, Farquhar C. Endometriosis. BMJ. 2014;348.
10. Endometriozės susirgimų skaičius. Higienos institutas. [Internet]. Available from: https://stat.hi.lt/default.aspx?report_id=127
11. Shafrir AL, Farland L V., Shah DK, Harris HR, Kvaskoff M, Zondervan K, et al. Risk for and consequences of endometriosis: A critical epidemiologic review. Best Pract Res Clin Obstet Gynaecol. 2018;51:1–15.
12. Audebert A, Petousis S, Margioula-Siarkou C, Ravanos K, Prapas N, Prapas Y. Anatomic distribution of endometriosis: A reappraisal based on series of 1101 patients. Eur J Obstet Gynecol Reprod Biol. 2018;230:36–40.

13. Sampson JA. Perforating hemorrhagic (chocolate) cysts of the ovary: their importance and especially their relation to pelvic adenomas of endometrial type (adenomyoma of the. Archives of Surgery. 1921;245–323.
14. Brosens IA. Classification of endometriosis revisited. Lancet. 1993;341(8845):630.
15. Rolla E. Endometriosis: advances and controversies in classification, pathogenesis, diagnosis, and treatment. F1000Res. 2019;8.
16. Adamson GD. Endometriosis classification: an update. Curr Opin Obstet Gynecol. 2011;23(4):213–20.
17. Revised American Society for Reproductive Medicine classification of endometriosis: 1996. Fertil Steril. 1996;67(5):817–21.
18. Brawn J, Morotti M, Zondervan KT, Becker CM, Vincent K. Central changes associated with chronic pelvic pain and endometriosis. Hum Reprod Update. 2014;20(5):737–47.
19. Nawrocka-Rutkowska J, Szydłowska I, Rył A, Ciećwież S, Ptak M, Starczewski A. Evaluation of the Diagnostic Accuracy of the Interview and Physical Examination in the Diagnosis of Endometriosis as the Cause of Chronic Pelvic Pain. Int J Environ Res Public Health. 2021;18(12).
20. Falcone T, Flyckt R. Clinical Management of Endometriosis. Obstetrics and Gynecology. 2018;131(3):557–71.
21. Fauconnier A, Chapron C, Dubuisson JB, Vieira M, Dousset B, Bréart G. Relation between pain symptoms and the anatomic location of deep infiltrating endometriosis. Fertil Steril. 2002;78(4):719–26.
22. Schliep KC, Mumford SL, Peterson CM, Chen Z JE, Sharp HT, Stanford JB, et al. Pain typology and incident endometriosis. Hum Reprod. 2015;30(10):2427.
23. Ranzcog. Australian clinical practice guideline for the diagnosis and treatment of endometriosis. 2021.
24. Wouter Veldhuis, Robin Smithuis, Oguz Akin, Hedvig Hricak. The Radiology Assistant : Ovarian cystic lesions. 2011.
25. Nisenblat V, Bossuyt PM, Farquhar C, Johnson N, Hull ML. Imaging modalities for the non-invasive diagnosis of endometriosis. Cochrane Database Syst Rev. 2016;2016(2).
26. Van den Bosch T, Van Schoubroeck D. Ultrasound diagnosis of endometriosis and adenomyosis: State of the art. Best Pract Res Clin Obstet Gynaecol. 2018;51:16–24.
27. Reid S, Condous G. Transvaginal sonographic sliding sign: accurate prediction of pouch of Douglas obliteration. Ultrasound Obstet Gynecol. 2013;41(6):605–7.

28. Groszmann YS, Benacerraf BR. Complete evaluation of anatomy and morphology of the infertile patient in a single visit; the modern infertility pelvic ultrasound examination. Fertil Steril. 2016;105(6):1381–93.
29. Gaillard F. Adenomyosis. Reference article. Radiopaedia.org. Radiopaedia.org; 2010.
30. Andres MP, Borrelli GM, Ribeiro J, Baracat EC, Abrão MS, Kho RM. Transvaginal Ultrasound for the Diagnosis of Adenomyosis: Systematic Review and Meta-Analysis. J Minim Invasive Gynecol. 2018;25(2):257–64.
31. Moro F, Leombroni M, Testa AC. Ultrasound Imaging in Endometriosis. Obstet Gynecol Clin North Am. 2019;46(4):643–59.
32. Chamié LP, Blasbalg R, Ricar-do Mendes AP, Warmbrand G, Serafini PC. Findings of pelvic endometriosis at transvaginal US, MR imaging, and laparoscopy. Radiographics. 2011;31(4).
33. Jha P, Sakala M, Chamie LP, Feldman M, Hindman N, Huang C, et al. Endometriosis MRI lexicon: consensus statement from the society of abdominal radiology endometriosis disease-focused panel. Abdom Radiol (NY). 2020;45(6):1552–68.
34. Thalluri AL, Knox S, Nguyen T. MRI findings in deep infiltrating endometriosis: A pictorial essay. J Med Imaging Radiat Oncol. 2017;61(6):767–73.
35. Kido A, Himoto Y, Moribata Y, Kurata Y, Nakamoto Y. MRI in the Diagnosis of Endometriosis and Related Diseases. Korean J Radiol. 2022;23(4):426.
36. Marc Bazot, Emile Daraï. Diagnosis of deep endometriosis: clinical examination, ultrasonography, magnetic resonance imaging, and other techniques. Fertil Steril. 2017;108(6):886–94.
37. Umaria N, Olliff JF. Imaging features of pelvic endometriosis. Br J Radiol. 2001;74(882):556–62.
38. Corwin MT, Gerscovich EO, Lamba R WM, McGahan JP. Differentiation of ovarian endometriomas from hemorrhagic cysts at MR imaging: utility of the T2 dark spot sign. Radiology. 2014;271(1):126–32.
39. Davarpanah AH, Kambadakone A, Holalkere NS, Guimaraes AR, Hahn PF, Lee SI. Diffusion MRI of uterine and ovarian masses: identifying the benign lesions. Abdominal Radiology. 2016;41(12):2466–75.
40. Bazot M, Kermarrec E, Bendifallah S, Daraï E. MRI of intestinal endometriosis. Best Pract Res Clin Obstet Gynaecol. 2021;71:51–63.
41. Mak J, Leonardi M, Condous G. ‘Seeing is believing’: arguing for diagnostic laparoscopy as a diagnostic test for endometriosis. Reproduction & Fertility. 2022;3(3):C23.

42. Vercellini P, Viganò P, Somigliana E, Fedele L. Endometriosis: pathogenesis and treatment. Nat Rev Endocrinol. 2014;10(5):261–75.
43. Treatment of pelvic pain associated with endometriosis: a committee opinion. Fertil Steril. 2014;101(4):927–35.
44. Kwok H, Jiang H, Li T, Yang H, Fei H, Cheng L, et al. Lesion distribution characteristics of deep infiltrating endometriosis with ovarian endometrioma: an observational clinical study. BMC Womens Health. 2020;20(1).
45. Moradi Y, Shams-Beyranvand M, Khateri S, Gharahjeh S, Tehrani S, Varse F, et al. A systematic review on the prevalence of endometriosis in women. Indian J Med Res. 2021;154(3):446.
46. Nezhat C, Li A, Falik R, Copeland D, Razavi G, Shakib A, et al. Bowel endometriosis: diagnosis and management. Am J Obstet Gynecol. 2018;218(6):549–62.
47. Sznurkowski JJ, Emerich J. Endometriomas are more frequent on the left side. Acta Obstet Gynecol Scand. 2008;87(1):104–6.
48. Kokilavani J, Indiran V. Kissing ovaries sign on MRI. Abdominal Radiology. 2018;43(10):2880–1.
49. Bazot M, Darai E, Hourani R, Thomassin I, Cortez A, Uzan S, et al. Deep pelvic endometriosis: MR imaging for diagnosis and prediction of extension of disease. Radiology. 2004;232(2):379–89.
50. Siddiqui S, Bari V. Accuracy of MRI Pelvis in the Diagnosis of Ovarian Endometrioma: Using Histopathology as Gold Standard. Cureus. 2021;13(12).
51. Bazot M, Daraï E. Diagnosis of deep endometriosis: clinical examination, ultrasonography, magnetic resonance imaging, and other techniques. Fertil Steril. 2017;108(6):886–94.
52. Marc Bazot, Clarisse Lafont, Roman Rouzier, Gilles Roseau, Isabelle Thomassin-Naggara, Emile Daraï. Diagnostic accuracy of physical examination, transvaginal sonography, rectal endoscopic sonography, and magnetic resonance imaging to diagnose deep infiltrating endometriosis. Fertil Steril. 2009;92(6):1825–33.
53. Tian Z, Zhang YC, Sun XH, Wang Y, Zhao Y, Chang XH, et al. Accuracy of transvaginal ultrasound and magnetic resonance imaging for diagnosis of deep endometriosis in bladder and ureter: a meta-analysis. J Obstet Gynaecol . 2022;42(6):2272–81.
54. Goncalves MO, Siufi Neto J, Andres MP, Siufi D, de Mattos LA, Abrao MS. Systematic evaluation of endometriosis by transvaginal ultrasound can accurately replace diagnostic laparoscopy, mainly for deep and ovarian endometriosis. Hum Reprod. 2021;36(6):1492–500.