

**Рецензенты:**

*д. м. н., профессор, директор Санкт-Петербургского научно-исследовательского института уха, горла, носа и речи Ю. К. Янов,*

*д. м. н., профессор, заведующий кафедрой лучевой диагностики Санкт-Петербургской медицинской академии последипломного образования А. В. Холли*

**Ильин С. Н., Ноздревых О. В.** Компьютерная томография в диагностике заболеваний височных костей: Руководство для врачей. СПб.: «ПСП-Принт», 2010.— 115 с., илл.

ISBN 978-5-86188-061-9

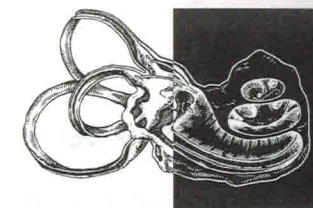
В книге рассмотрена методика компьютерно-томографического исследования височных костей, нормальная и компьютерно-томографическая анатомия височных костей, компьютерно-томографическая картина при различных патологиях височных костей.

Книга предназначена для клинических ординаторов, аспирантов и врачей — рентгенологов и оториноларингологов.

УДК 616.289-073.756.8

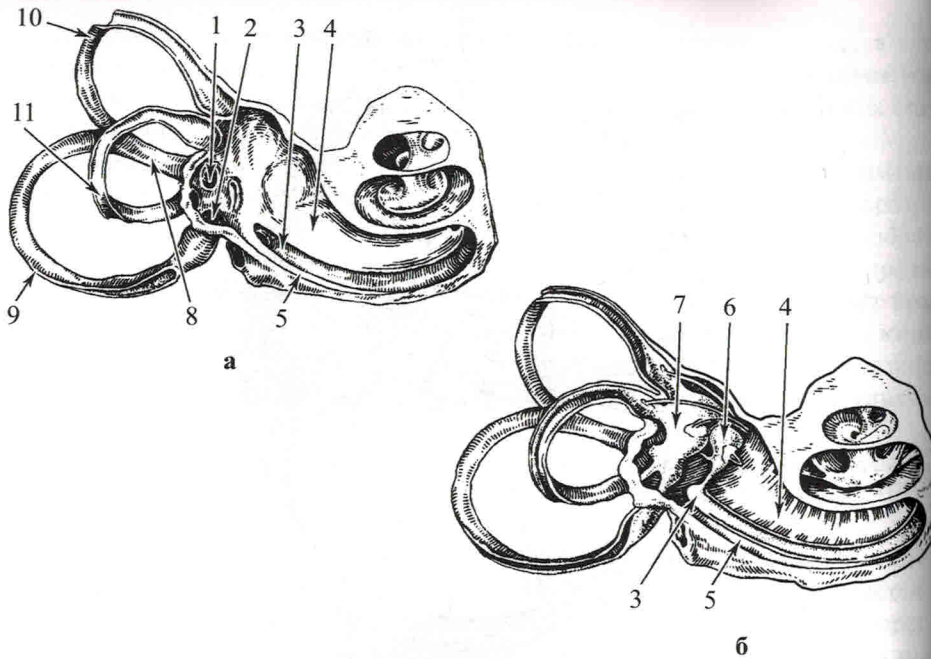
*Все права защищены. Никакая часть этой книги не может быть воспроизведена в любой форме или любыми средствами, электронными или механическими, без письменного разрешения авторов.*

*По вопросам приобретения книги обращаться по электронному адресу [lor.ct.spb@rambler.ru](mailto:lor.ct.spb@rambler.ru)*



## СОДЕРЖАНИЕ

От авторов		4
ВВЕДЕНИЕ		5
<b>ГЛАВА 1</b>	<b>Методика компьютерно-томографического исследования височных костей</b>	<b>6</b>
	Особенности укладки пациентов при КТ исследовании височных костей	6
	Технические условия КТ исследования височных костей	7
	Обработка компьютерных томограмм височных костей	8
<b>ГЛАВА 2</b>	<b>Нормальная анатомия височных костей</b>	<b>8</b>
	Наружное ухо	8
	Среднее ухо	9
	Внутреннее ухо	14
<b>ГЛАВА 3</b>	<b>Компьютерно-томографическая анатомия височных костей</b>	<b>19</b>
<b>ГЛАВА 4</b>	<b>Компьютерно-томографическая картина патологий височных костей</b>	<b>22</b>
	Патология наружного уха	22
	Патология среднего уха	36
	Патология внутреннего уха	64
	Фиброзная дисплазия височной кости	87
	Травматические поражения височной кости	90
	Состояния после оперативных вмешательств на височной кости	97
ПРИЛОЖЕНИЕ		<b>112</b>
Библиография		<b>113</b>



**Рис. 5. Структура костного и перепончатого лабиринта**

а) костный лабиринт, б) перепончатый лабиринт

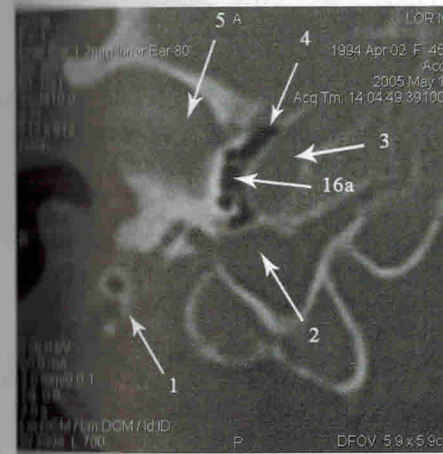
1, 2 — входы в полукружные каналы; 3 — улитковый ход; 4 — лестница преддверия; 5 — барабанная лестница; 6 — мешочек (*sacculus*); 7 — эллиптический мешочек (*utricle*); 8 — общая ножка; 9 — фронтальный полукружный канал; 10 — сагиттальный полукружный канал; 11 — латеральный полукружный канал

*Внутренний слуховой проход* начинается поперечно-овальным отверстием на задней поверхности пирамиды и ведет в горизонтальной плоскости изнутри кнаружи и слегка кзади к основанию улитки. Длина канала 7–10 мм, ширина 4–7 мм. В канале проходят слуховой, лицевой и промежуточный нервы, а также *a. и v. auditiva internae*. Передняя стенка канала вдвое длиннее задней.

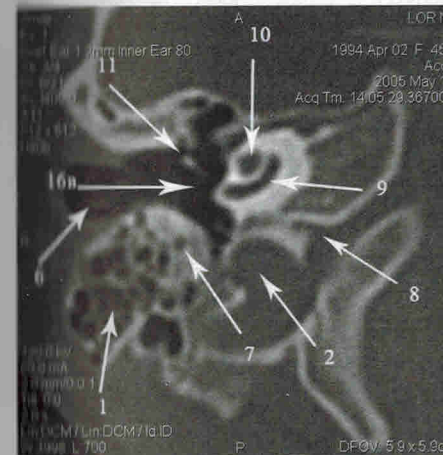
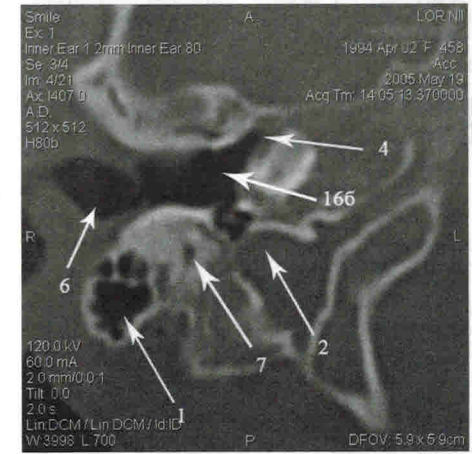
Слегка вогнутое дно канала образовано медиальной стенкой улитки и преддверия. Горизонтальный гребень разделяет поверхность дна на две ямки. Верхняя, меньшая, ямка имеет одно большое отверстие — *area n. facialis* (начало фаллопиева канала) и кзади от него несколько мелких — *area vestibularis (cribrosa) superior* (для прохождения нервов к *utricle* и ампулам фронтального и латерального полукружных каналов). Нижняя, большая, ямка делится в свою очередь посредством костного гребешка на два поля. Переднее *fossula cochleae* имеет центральное большее отверстие (*foramen centrale*) для прохождения артерии и вены улитки, вокруг которого спирально располагается множество мелких отверстий — *tractus spiralis foraminilentus* для прохождения волокон слухового нерва, вступающих в столбик (*modiolus*); заднее поле в медиальном отделе имеет отверстие (*foramen singulare*), предназначенное для нервных веточек к ампуле сагиттального полукружного канала, и кпереди от него несколько мелких отверстий, предназначенных для нервных веточек к *sacculus* (*area vestibularis inferior*).

## Глава 3 КОМПЬЮТЕРНО-ТОМОГРАФИЧЕСКАЯ АНАТОМИЯ ВИСОЧНЫХ КОСТЕЙ

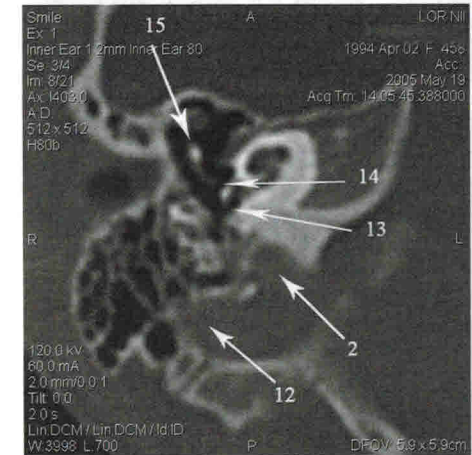
Серия компьютерных томограмм правой височной кости, выполненных в аксиальной проекции с последующей двухмерной реконструкцией в коронарной проекции.



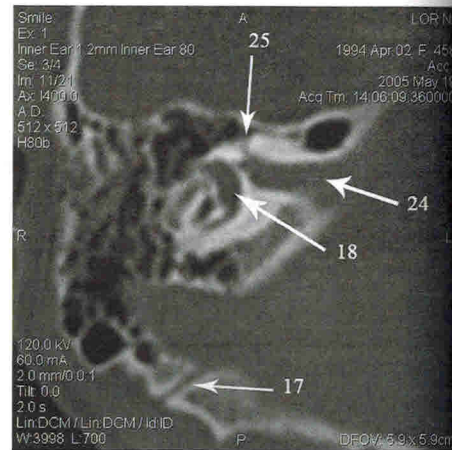
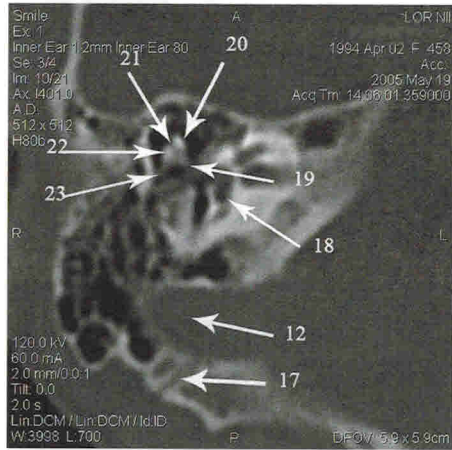
1 — сосцевидный отросток; 2 — луковица яремной вены; 3 — канал внутренней сонной артерии; 4 — костный отдел слуховой трубы; 5 — суставная полость височно-нижнечелюстного сустава; 6 — наружный слуховой проход; 7 — сосцевидный отдел канала лицевого нерва



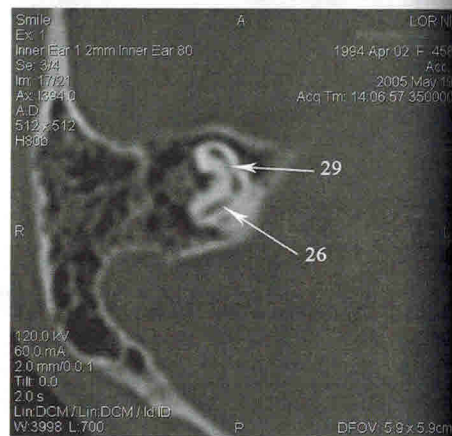
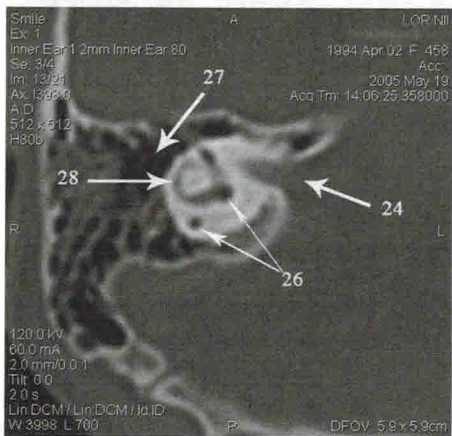
8 — наружная апертюра водопровода улитки; 9 — базальный завиток спирального канала улитки; 10 — апикальный завиток спирального канала улитки; 11 — рукоятка молоточка; 12 — сигмовидный синус; 13 —




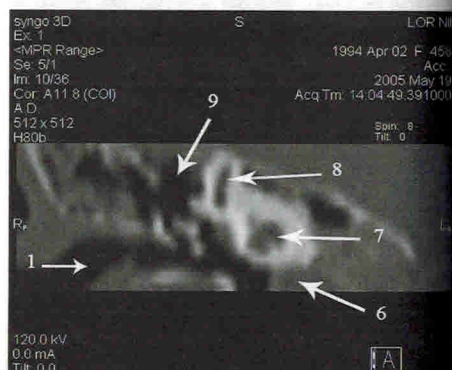
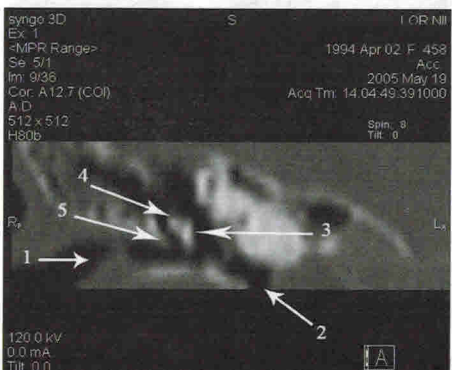




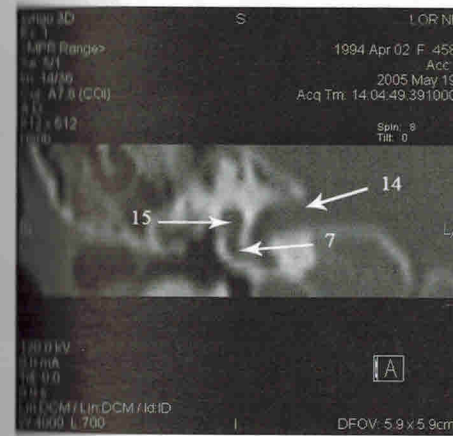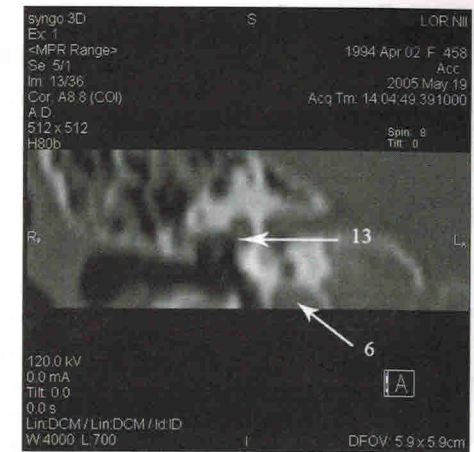
17—височно-затылочный синхондроз; 18—преддверие; 19—короткий отросток наковальни; 20—головка молоточка; 21—молоточко-наковальневое сочленение; 22—тело наковальни; 23—длинный отросток наковальни; 24—внутренний слуховой проход; 25—лабиринтный отдел канала лицевого нерва



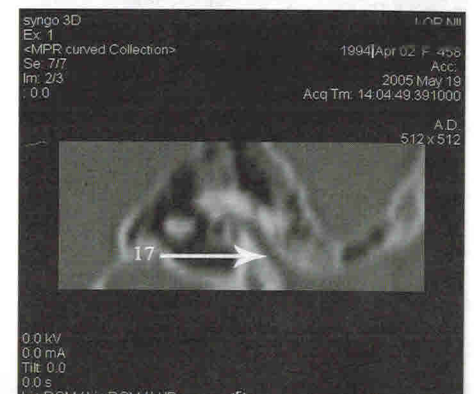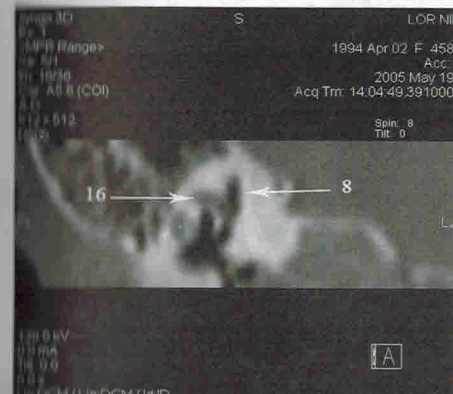
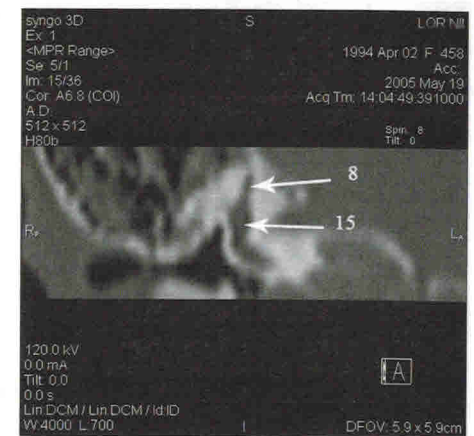
26—сагиттальный полукружный канал; 27—антрум; 28—латеральный полукружный канал; 29—фронтальный полукружный канал



10—эпитимпанум; 11—мезотимпанум; 12—гипотимпанум; 13—ниша окна преддверия



14—внутренний слуховой проход; 15—преддверие





## Глава 4 КОМПЬЮТЕРНО-ТОМОГРАФИЧЕСКАЯ КАРТИНА ПАТОЛОГИЙ ВИСОЧНЫХ КОСТЕЙ

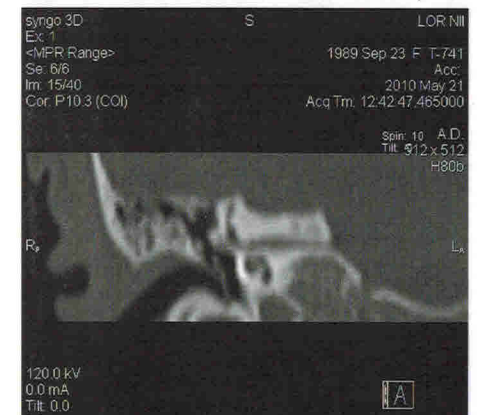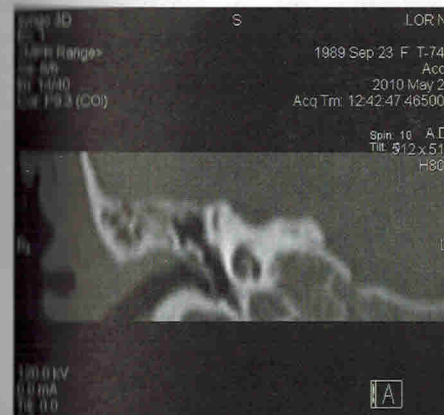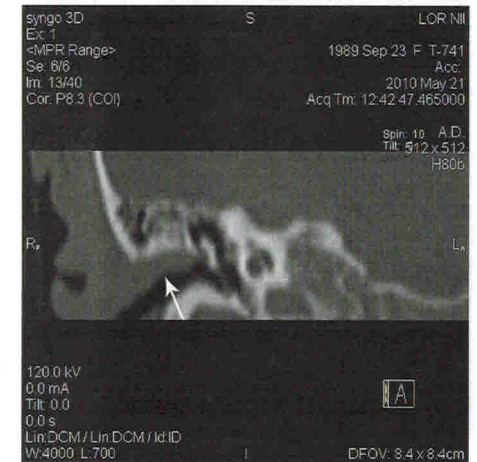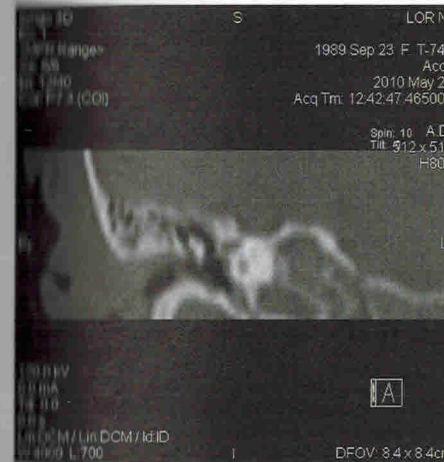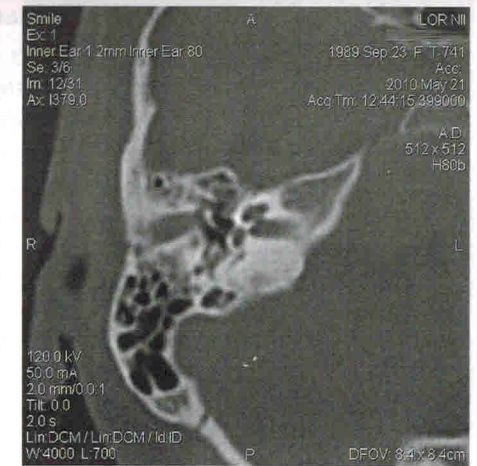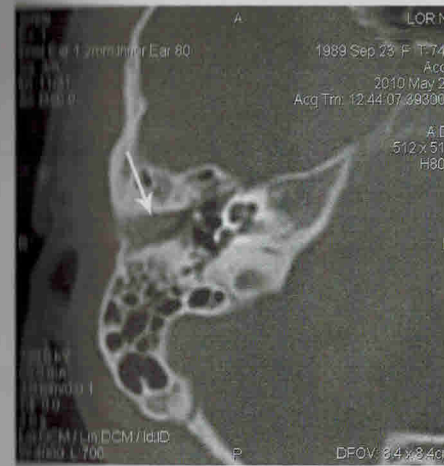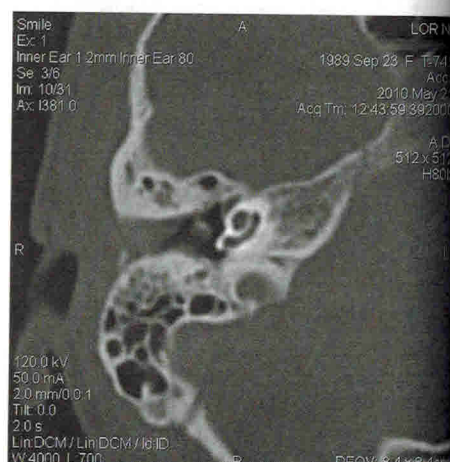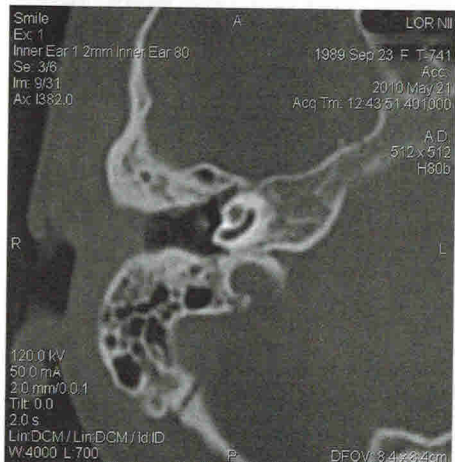
### I. ПАТОЛОГИЯ НАРУЖНОГО УША

#### 1.1. Наружный отит

**Наружный отит** — это воспаление наружного слухового прохода вследствие изменения нормальной флоры или травмы мягких тканей слухового прохода с последующим инфицированием и воспалением. Предрасполагающими факторами наружного отита могут являться: плотная серная пробка, экзостоз, стеноз наружного слухового прохода, локальная травма, выделения из среднего уха через перфорацию барабанной перепонки, плавание, высокая температура окружающей среды, щелочная рН слухового прохода, кожные заболевания (псориаз, себорейный дерматит).

На компьютерных томограммах отмечается сужение просвета наружного слухового прохода, в выраженных случаях вплоть до обтурации за счет утолщения кожи и воспаления подкожной клетчатки.

*Серия компьютерных томограмм правой височной кости пациентки Л. 21-го года. Определяется сужение просвета наружного слухового прохода, вследствие утолщения мягких тканей в области верхней стенки наружного слухового прохода. Костно-деструктивных изменений стенок наружного слухового прохода не выявлено. Структуры среднего и внутреннего уха не изменены.*





### 3.2. Оссификация лабиринта

В норме просвет костного лабиринта является постоянным и имеет стабильный размер в течение жизни, однако, при различных патологических состояниях новая неорганизованная костная ткань замещает здоровую или облитерирует пространство внутри костного лабиринта.

Оссификация лабиринта — процесс формирования новой костной ткани в просвете костного лабиринта, ведущее к нарушению слуховой и вестибулярной функции. Оссификация лабиринта нередко сопровождается сенсоневральную тугоухость высокой степени и глухоту, в особенности у лиц, перенесших менингит, травмы височной кости, средний отит в различных его формах. Так, у 80 % таких пациентов после перенесенного менингита наравне с глухотой выявляется оссификация улитки.

Сотрудниками нашего института была предложена классификация оссификации лабиринта по локализации патологических изменений:

#### 1) По стороне поражения

- a) односторонняя
- b) двухсторонняя

#### 2) Оссификация улитки

- a) Оссификация базального завитка улитки
  - a. Оссификация нисходящего сегмента базального завитка
    - i. Оссификация барабанной лестницы улитки в нисходящем сегменте
    - ii. Оссификация всего спирального канала улитки в нисходящем сегменте
  - b. Оссификация восходящего сегмента базального завитка
  - c. Тотальная оссификация базального завитка

#### b) Оссификация апикального завитка улитки

- a. Частичная оссификация апикального завитка улитки
- b. Тотальная оссификация апикального завитка улитки

#### c) Тотальная оссификация улитки

#### 3) Оссификация вестибулярной части лабиринта

- a) Оссификация латерального полукружного канала
  - a. С вовлечением преддверия
  - b. Без вовлечения преддверия
- b) Оссификация сагиттального полукружного канала
  - a. С вовлечением преддверия
  - b. Без вовлечения преддверия
- c) Оссификация фронтального полукружного канала
  - a. С вовлечением преддверия
  - b. Без вовлечения преддверия
- d) Тотальная оссификация полукружных каналов, при неизменном спиральном канале улитки

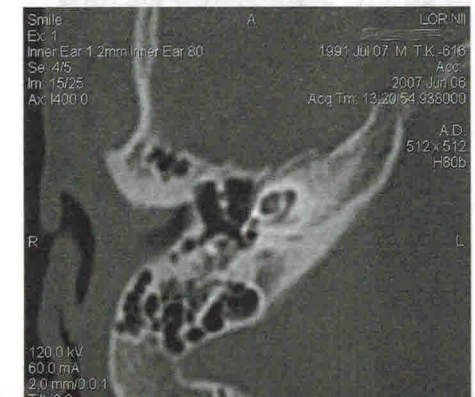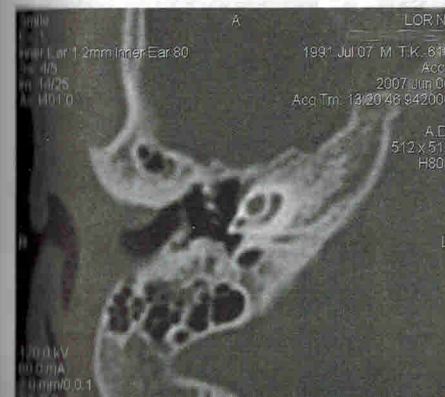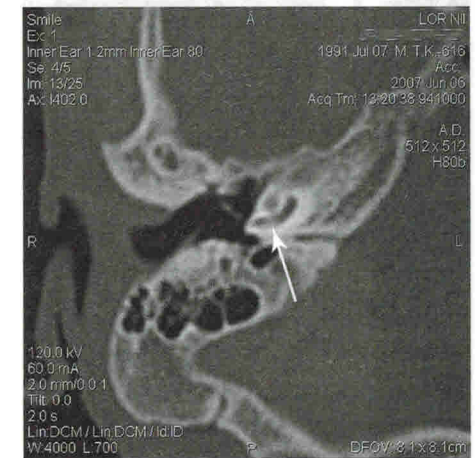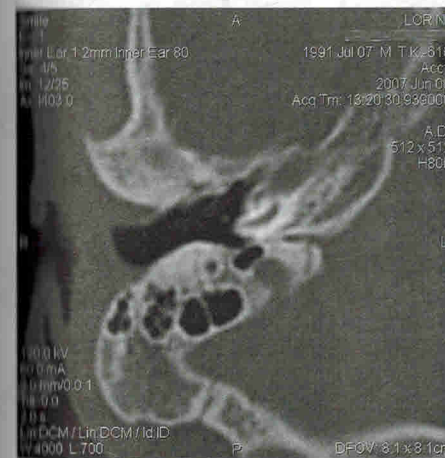#### 4) Комбинированная оссификация лабиринта

- a) Полиоссификация (множественные участки обызвествления) в спиральном канале улитки, преддверии и в полукружных каналах
- b) Полиоссификация в спиральном канале улитки и преддверии без поражения полукружных каналов

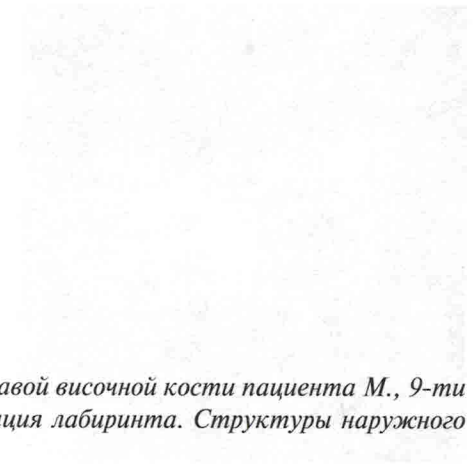
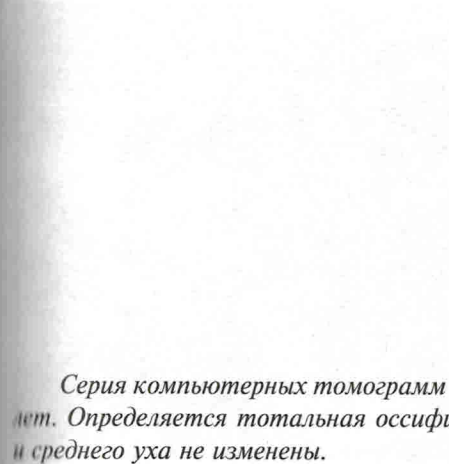
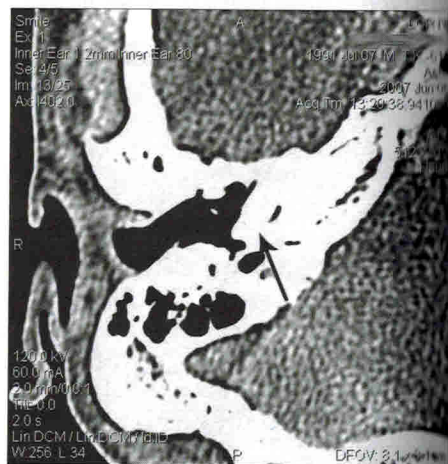
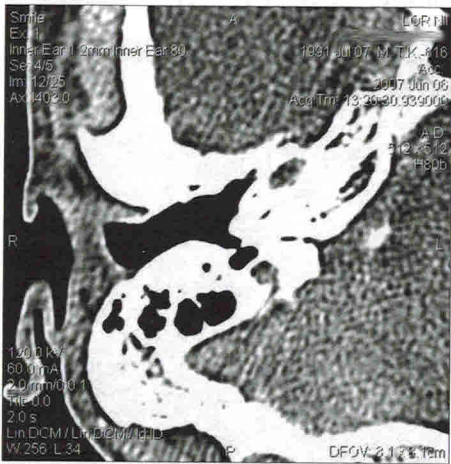
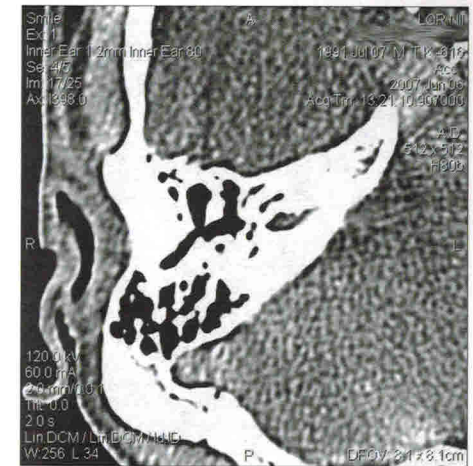
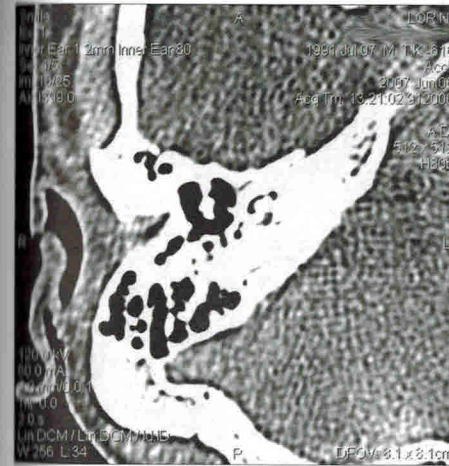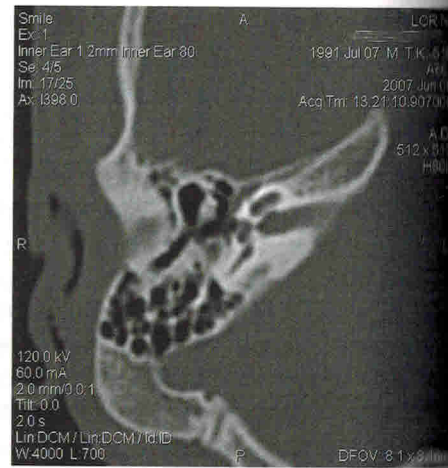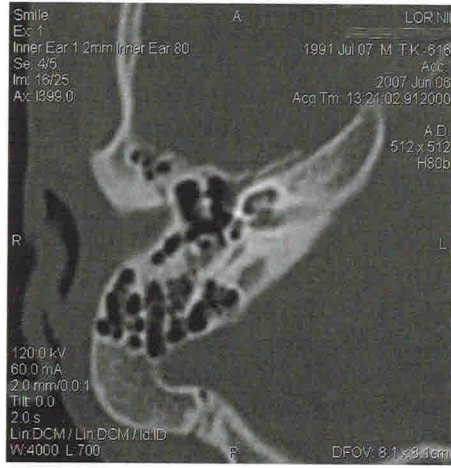#### 5) Тотальная оссификация лабиринта

При КТ височных костей, для детальной оценки состояния спирального канала улитки нами предложен «режим двух окон». Просмотр изображений проводится в первую очередь в костном окне (W : 4000, L : 700), в котором хорошо визуализируются костные структуры. Кроме того, изображения необходимо анализировать в мягкотканом окне (W : 250, L : 35), в котором хорошо дифференцируются изменения в структуре спирального канала улитки.

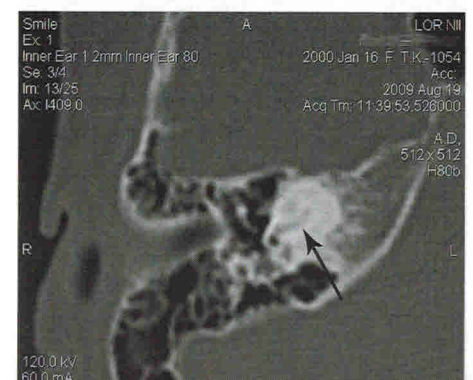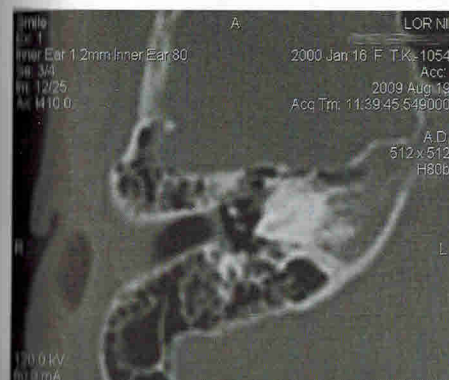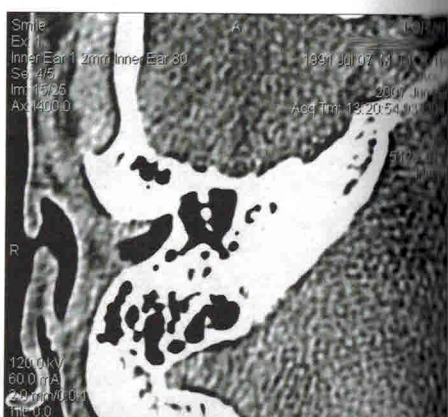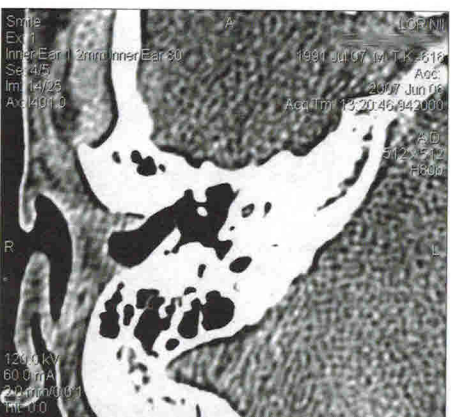Серия компьютерных томограмм правой височной кости пациента Д., 16-ти лет. Определяется оссификация нисходящего сегмента базального завитка спирального канала улитки. Далее просвет спирального канала улитки не изменен.



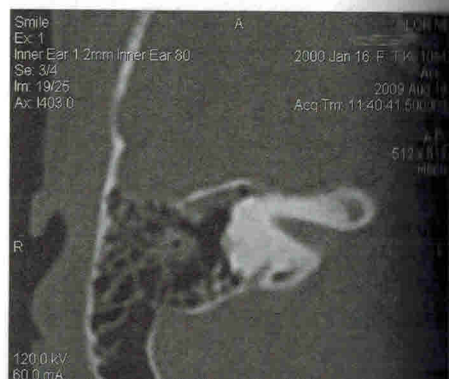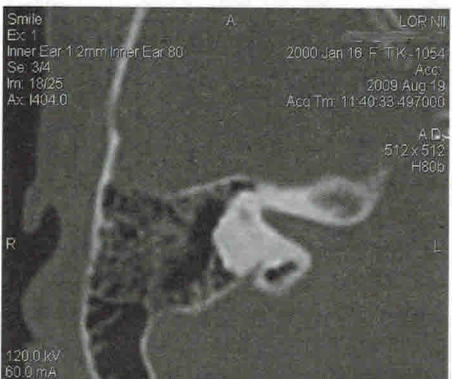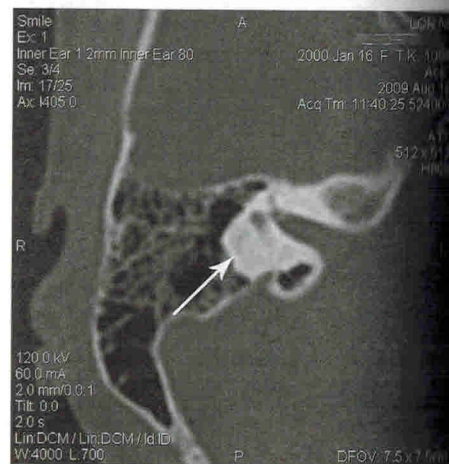
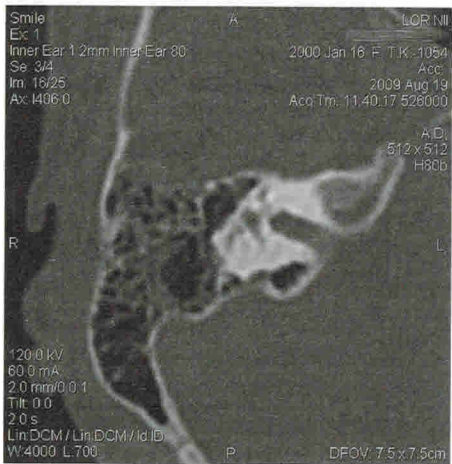
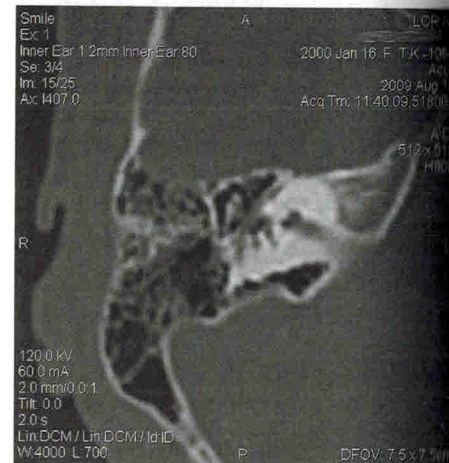


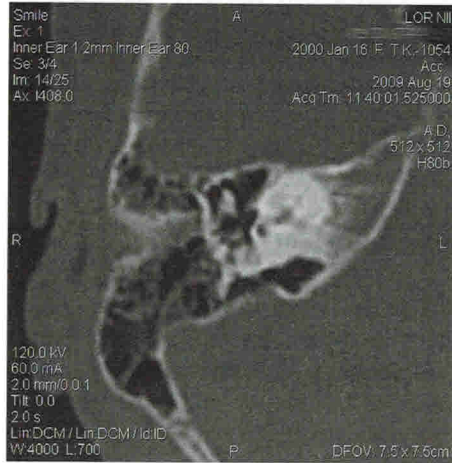

Серия компьютерных томограмм правой височной кости пациента М., 9-ти лет. Определяется тотальная оссификация лабиринта. Структуры наружного и среднего уха не изменены.







### 3.3. Невринома VIII пары черепных нервов

Невринома преддверно-улиткового нерва встречается в среднем возрасте и не бывает у детей до периода полового созревания. Гистологическое строение опухоли доброкачественное. Однако в далеко зашедших стадиях проявляется злокачественное течение: опухоль сдавливает окружающие отделы мозга, и возникают тяжелые церебральные осложнения. Для неврином преддверно-улиткового нерва характерна односторонняя сенсоневральная тугоухость, шум в ушах и нарушение равновесия. Дифференциальную диагностику неврином необходимо проводить с менингиомой мостомозжечкового угла, эпидермоидом, липомой, применяя магнитно-резонансную томографию с использованием внутривенного контрастирования.

Диаметр внутреннего слухового прохода в норме колеблется от 4-х до 7-ми мм. При увеличении диаметра внутреннего слухового прохода более 7 мм говорят о широком канале. Двухстороннее увеличение диаметра внутреннего слухового прохода может быть анатомической особенностью индивидуума и не иметь каких-либо клинических проявлений. Одностороннее расширение внутреннего слухового прохода может возникать при остеопетрозите, врожденной холестеатоме, новообразованиях мостомозжечкового угла (менингиома, невринома). Двухсторонние невриномы наблюдаются в 5% случаев и связаны с нейрофиброматозом II-го типа.

При КТ исследовании височных костей, так же как при рентгеновском исследовании височной кости в укладке по Стенверсу типичным признаком невриномы VIII пары черепных нервов является расширение внутреннего слухового прохода, неровность, нечеткость его стенок. При этом слуховой проход может сохранять трубкообразную форму или из-за неравномерного роста опухоли приобретать веретенообразную, колбовидную и воронкообразную формы.

*Серия компьютерных томограмм левой височной кости пациентки Ш., 28-ми лет, с диагнозом невринома VIII пары черепных нервов слева. Определяется расширение и неровность стенок левого внутреннего слухового прохода.*

